

SERVIÇO DO PROF. DOUTOR ADELINO VIEIRA
DE CAMPOS DE CARVALHO

211

GRANÚLIA FRIA

TUBERCULOSE PULMONAR CRÓNICA
MICRO-NODULAR

caso de patologia

POR

LÚCIO DE ALMEIDA



IMPrensa DA UNIVERSIDADE
COIMBRA — 1934

RC
MNCT
616
ALM

RESIDENCIA DE
ESTUDANTES DA BEIRA
COIMBRA

BIBLIOTECA

Estante

Prateleira

N.º Geral

2 FEV. 1969

GRANÚLIA FRIA

TUBERCULOSE PULMONAR CRÓNICA
MICRO-NODULAR

RESIDÊNCIA DE
ESTUDANTES DA BEIRA
GOIMBRA

SERVIÇO DO PROF. DOUTOR ADELINO VIEIRA
DE CAMPOS DE CARVALHO

GRANÚLIA FRIA

TUBERCULOSE PULMONAR CRÓNICA
MICRO-NODULAR

POR

LÚCIO DE ALMEIDA



UNIVERSIDADE DE COIMBRA
SERVIÇO DE CAMPOS DE CARVALHO

AC
VICT.
616
ALM

IMPRESA DA UNIVERSIDADE
COIMBRA — 1934

GRANÚLIA FRIA

Tuberculose pulmonar crónica micro-nodular

Estado anátomo-clínico da maior importância, pode bem dizer-se que o seu verdadeiro conhecimento é recente, pois data, apenas, de há pouco mais de uma dezena de anos.

Na verdade, o estudo clínico (Empis, Bard, Pallard, etc.) e experimental (Calmette e Guerin) feito anteriormente sobre a granulia discreta, curável e migratória, não deve, em bôa lógica, ser considerado como reportando-se à granúlia fria tal qual, pelo menos, actualmente a consideramos.

Granúlia fria, com efeito, não significa granúlia sempre curável, benigna, do mesmo modo que, granúlia aguda, não equivale constantemente a doença grave, rapidamente mortal.

Embora com fenómenos gerais acentuados, uma granúlia aguda, quando discreta, pauci-lesional, pode curar completamente. É êste o modo de ver de certos autores entre os quais se contam aqueles que consideram algumas formas de tifo-bacilose como sendo a tradução clínica de uma tal modalidade de granúlia pulmonar (1).

Expressão aparentemente feliz e muito consagrada, diga-se desde já que não é, todavia, suficientemente precisa.

1. Primeiro, porque o respectivo substrato anátomo-patológico nem sempre é constituído por granulações, sendo-o, igualmente, por lesões tubérculo-miliares e mistas. Em segundo lugar porque
2. as granulações não implicam forçosamente, como se afirmou durante muito tempo, uma origem hematogénia nem uma conseqüente localização intersticial. Realmente, a sua origem e sede

(1) Pehu et Bertoye, cits. p. Dumarest et H. Mollard. «Les tuberculoses aiguës sans localisations apparentes», *Rev. de la Tuberculose*, 1930, pág. 746

Estudo Clínico
e
Experimental

alveolar (esta de origem aérea ou sangüínea) são sobejamente conhecidas (1).

3. Acresce, além disso, que esta doença nem sempre se acompanha de apirexia absoluta, indispensável à justificação de granúlia fria. *Poussées* febris mais ou menos longas (geralmente pouco intensas) ou um estado febricular permanente (até 38°), podem, com efeito, existir no decurso da sua evolução.

Daí a designação de *tuberculose pulmonar crónica micro-nodular* nos parece mais apropriada e digna, portanto, de substituir a de *granúlia fria*, criada por Burnand e Sayé (2), mais cómoda, por certo, mas menos ajustada aos factos anátomo-clínicos em causa.

Com esta designação não só evitamos todos os êrrôs supra-citados como eliminamos, igualmente, radiograficamente falando, o resultante da existência de pseudo-granúlias — qualquer que seja a sua natureza — como veremos quando tratarmos do diagnóstico diferencial. Não obstante, porém, a sua impropriedade, tendo em vista a sua relativa opposição clínica (sintomatológica e evolutiva) quanto à granúlia aguda (generalizada ou pulmonar) e a sua comodidade, empregaremos, de preferência a designação de tuberculose pulmonar crónica micro-nodular, a de granúlia fria ou crónica.

Atingindo por igual os dois sexos, se é certo que pode aparecer na média, grande infância (3) e na velhice (4), pode dizer-se, porém, que o seu predomínio se observa dos 20 aos 30 anos (5).

Relativamente à sua freqüência nada se pode dizer de positivo sendo, no entanto, de registar que a consideram muito provavelmente constante (nas crianças) como expressão anátomo-clínica ou

(1) Herard, Cornil et Hannot, cit. p. Rist, J. Rolland, P. Jacob et E. Hautefeuille, «Contribution à l'étude anatomo-clinique de la tuberculose miliaire», *Rev. de la Tuberculose*, 1927, pág. 662; Calmette, «L'infection bacillaire et la tuberculose», planche III, 2.º édition, Masson, 1922; Ribadeau-Dumas, «Les débuts de la tuberculose pulmonaire», pág. 40, Flammarion, Paris, 1925; F. Bezançon et J. Delarue, «Remarques sur la structure et le mode de formation des nodules miliaires du poumon», *Rev. de la Tuberc.*, 1930, pág. 814, etc.

(2) R. Burnand et L. Sayé, «Granulies froides et granulies chroniques», *Annales de Médecine*, 1924, pags. 365-366.

(3) P. Nobécourt, «Granulie pulmonaire lente et occulte de la grande enfance», *Jour. des Praticiens*, 1928, pág. 161.

(4) R. Burnand et L. Sayé, *loc. cit.*

(5) *Ibidem.*

Caracter
+ fria,

3.

Com duração →

+ uma razão

somente anatómica da bacilémia tuberculosa, quando esta é suficientemente intensa⁽¹⁾. Estado anátomo-clínico essencialmente radiográfico, compreende-se facilmente que existam muitos casos indagnosticados.

As seguintes palavras, salvò os possíveis êrros estatísticos, podem, no entanto, orientar-nos a tal respeito: « La granulie chronique n'est pas une maladie très fréquente, mais elle n'est pas exceptionnelle. Sur 100 cas de tuberculose thoracique à évolution fibreuse, l'un de nous l'a constatée une vingtaine de fois »⁽²⁾.

Quanto à sua sede, se pode ser bilateral e unilateral (num e noutro caso total ou parcial) é sobretudo, senão exclusivamente, à modalidade bilateral e total, que deve dar-se o nome de granúlia fria ou crónica. Evidentemente, esta situação anátomo-clínica nada apresenta de comum com as *poussées* granúlicas terminais da tuberculose pulmonar habitual⁽³⁾, mais ou menos frequentes e muito excepcionalmente é a consequência da granúlia aguda devendo, então, chamar-se, não granúlia fria, mas sim granúlia *arrefecida*⁽⁴⁾.

Sintomatologia

É caracterizada, essencialmente, por uma relativa discreção de sinais físicos, funcionais e gerais.

Uma respiração ligeiramente rude, alguns atritos pleurais (sobretudo da base) ou a existência de pequenos derrames da pleura (frequentemente bilaterais), eis o que principalmente nos revela o exame estetoscópico.

Funcionalmente, uma tossícolá e particularmente pequenas e repetidas hemoptises, (que o exame *clínico e radioscópico* não explicam devidamente), são, conjuntamente com uma espectoração mucosa ligeira, geralmente abacilifera, os sintomas mais frequentes e importantes.

Hemoptises muito frequentes mas pequenas (encontradas em

(1) P. Armand-Delille et H. Gavois, « Les granulies atténuées chez l'enfant » *Paris Médical*, n.º 1, 1934, pág. 20.

(2) Burnand et Sayé, *loc. cit.*

(3) R. Burnand, « Physionomie clinique des poussées granuliques au cours, de la tuberculose pulmonaire, *Annales de Médecine*, Juin 1923.

(4) P. Armand-Delille et H. Gavois, *retro*, pág. 18.

75% dos casos, segundo Nobécourt) devem, realmente, fazer-nos pensar na granúlia crônica sempre que coexistirem com um estado geral deficiente acompanhado de apirexia ou de febrícula.

Além dos atritos e derrames pleurais aparecem, por vezes, sinais de ligeira *condensação pulmonar* localizada às fossas infra-claviculares: inspiração fraca e entre-cortada, submatidez e reforço das vibrações vocais.

Estado Geral

Quanto ao estado geral podemos afirmar que é quasi sempre deficiente traduzindo-se por anemia, astenia, emagrecimento, etc.

Puro ou coexistindo com os demais sintomas referidos, físicos e funcionais, é ele que, sem dúvida (principalmente quando associado às hemoptises), conduz geralmente os doentes aos médicos e estes ao diagnóstico desta curiosa forma de tuberculose pulmonar.

Para isso torna-se absolutamente necessária uma radiografia dos pulmões, feita segundo a técnica aconselhada por Decloux e Ribadeau-Dumas para a granúlia pulmonar dos lactantes⁽¹⁾, isto é, rapidamente, em menos de um segundo e numa fase de apneia.

Condicionada, algumas vezes, por um excesso de zelo ou descargo de consciência da parte do médico e outras por uma sugestão ou desejo expresso do consulente, compreende-se bem que uma tal radiografia — mostrando os campos pulmonares total ou parcialmente semeados de pequeníssimos nódulos — constitua uma verdadeira surpresa.

Doença cuja anátomo patologia só assim se pode determinar, conclui-se facilmente que o seu diagnóstico fôsse impossível durante muito tempo e como muitos casos ainda hoje passem despercebidos.

É claro, ao lado destas formas, que poderemos chamar primitivas (pelo menos aparentemente), devem mencionar-se as coexistentes com lesões pleuro-pulmonares e peritoneais mais ou menos intensas, as secundárias a um pneumotorax terapêutico, modalidade especial de bilateralização, etc.

Como, possivelmente, o prognóstico desta afecção depende da precocidade do seu diagnóstico e tratamento e da coexistência ou não de lesões pleuro-pulmonares habituais, vê-se claramente qual a importância da radiografia em patologia respiratória, muito mais

(1) E. Decloux et Ribadeau-Dumas, «Diagnostic radiologique de la granulie pulmonaire, Soc hôp. de Paris, 7/3/913.

rigorosa e fidedigna, como sabemos, do que a simples radioscopia e, portanto, sempre de aconselhar em casos desta natureza.

Anatomia Patológica

Deve considerar-se sob dois aspectos: o radiográfico e macroscópico e o histo-patológico ou microscópico.

O primeiro traduz-se, essencialmente, pela existência, nos pulmões, de numerosíssimos nódulos do tamanho de pequenos grãos de milho.

Esbranquiçados, irrompendo a superfície do tecido pulmonar e bem isolados uns dos outros, são particularmente abundantes nos vértices onde, geralmente, são também maiores (com três a quatro milímetros de diâmetro) e, por vezes, centralmente caseificados, esvasiados, mesmo, e formando, conseqüentemente, cavérnulas mais ou menos numerosas.

Nas bases, especialmente, a sua distribuição, em vés de regular, dotada de uma certa equidistância, pode fazer-se sob a forma de aglomerados em «fôlha de trevo».

Separando ou unindo, (como quisermos), estes nódulos, existe uma intensa proliferação de tecido fibroso, conferindo à imagem radiográfica um aspecto grânulo-reticulado característico.

Histo-patologicamente, se é certo que, durante muito tempo, foi grande a divergência entre os autores mais competentes, pode dizer-se que, actualmente, existe uma verdadeira unanimidade de vistas.

Historiando esta momentosa questão citaremos duas escolas: a de Bezançon, considerando a granúlia fria como devida puramente a lesões granúlicas, de origem e sede, portanto, respectivamente sangüínea e intersticial, e a de Rist(1) atribuindo-a a lesões quer granúlicas quer tubérculo miliars, melhor, a lesões mistas, com predominio das últimas.

É certo que Bezançon bem cedo reconheceu quanto a sua opinião era errada acabando por adotar, com a maior probidade científica, a opinião de Rist e seus adeptos.

(1) E. Rist, J. Rolland, P. Jacob et E. Hautefeuille, *loc. cit.*; E. Hautefeuille, «*Contribution à l'étude de la granulie froide et chronique*», *Thèse de Paris*, 1926.

Radiográfico

Macroscópico

- nos vértices

- nas bases

Histologia
Patológica

cy

ly

cy
Nódulos

ly
Proliferação
T. fibroso

Substratum

Anatomia - Patologia

Atribuindo, muito embora, uma origem hematogénia ao *substratum* anátomo-patológico da *granúlia fria*, Bezançon, na verdade, admite actualmente que êle é constituído, ao mesmo tempo, por nódulos miliares exsudativos (*tubérculos miliares*), nódulos miliares foliculares (*granulações tuberculosas, intersticiais e alveolares*), nódulos miliares intermediários e nódulos miliares fibrosos, « forma de envelhecimento e de cicatrização dos precedentes » (1).

« *Les observations que nous avons étudiées nous démontrent surabondamment que, si les nodules arrondis répondant au type macroscopique des « granulations miliaires » peuvent bien avoir une structure folliculaire, selon la description classique, ils peuvent bien aussi être réalisés par des lésions d'alvéolite. Il faut donc cesser de superposer l'aspect macroscopique et la structure histologique des lésions, d'autant que la diversité de celles-ci, leur si fréquente association rend cette superposition impossible et inutile* » (2).

Depois de salientarem que a sede e natureza das lesões são, sobretudo, função do tempo, isto é, da duração da doença (alvéolar nas formas agudas e intersticial nas formas crónicas, de longa evolução) conclui Bezançon: « En général, on peut dire ceci: la lésion semble surtout alvéolaire, les bacilles passent dans l'alvéole et constituent une lésion alvéolaire; mais il est non moins indiscutable que de temps en temps, comme l'ont vu Hirschmann et Arnold, comme l'a vu Delarue, on trouve des follicules qui sont exclusivement interstitiels, mais ce siège n'est pas fréquent. En général, ces follicules eux-mêmes siègent plutôt dans une cavité alvéolaire, dans un alvéole. En somme, on peut dire que la plupart de ces lésions ne se développent pas, comme l'avaient montré les anciens auteurs, Cornil, Hanot et Hérard en particulier, dans l'intérieur du vaisseau; mais que les bacilles sortent du vaisseau, et que la première réaction, comme Delarue

Em suma,

(1) Albert Giraud, « La tuberculose à foyers micro-nodulaires disséminés et la conception moderne de la « granulie » », *Le Monde Médical*, n.º 801, 1932, pág. 84. « La tuberculose à foyers micro-nodulaires disséminés et la granulie », *Précis de Phtiosologie*, 1933, págs. 185-196, G. Doin, édit.

(2) F. Bezançon et J. Delarue. « Remarques sur la structure et le mode de formation des nodules miliaires des poumons », *Rev. de la Tuberc.*, 1930, pág. 812.

l'a vu au point de vue histologique avec Huguenin, se fait surtout dans l'alvéole; ce qui n'empêche que de temps en temps on voie se développer les follicules, soit dans un lymphatique, soit même dans la paroi d'une bronche, soit même peut-être dans l'adventice d'un vaisseau.

Mais en général, le plus souvent, la lésion, quoique venue par la voie sanguine, va se faire à l'alvéole » (1).

Patogenia

Descrita, por assim dizer, no capítulo antecedente, vejamos, no entanto, quais os elementos a juntar-lhe.

Expressão anátomo-clínica de uma sobre-infecção (endógena, segundo tôdas as probabilidades), duas vias, apenas, cremos — a sanguínea e a linfática — explicam cabalmente uma tal difusão e multiplicidade de lesões. A via aérea ou endo-brônquica, pelas razões mencionadas, parece, na verdade, absolutamente inadmissível. Podendo, quando muito, provocar lesões micro-nodulares localizadas (de natureza hemoptoica, tuberculosa ou mista), vê-se claramente que a sua importância é praticamente nula na patogenia deste estado mórbida. Quanto às vias sanguínea e linfática, como é óbvio, as opiniões encontram-se divididas, predominando a primeira para uns e a segunda para outros.

Naturalmente, os defensores da via sanguínea escudam-se na étio-patogenia da granúlia aguda, fazendo, muito logicamente, corresponder às mesmas lesões, macro e microscópicas, igual mecanismo de formação.

Doutrina incontestavelmente lógica e racional confere-lhe indiscutíveis atributos de veracidade o aparecimento da granúlia consecutivamente a intervenções em focos tuberculosos, a realização experimental da tuberculose micro-nodular pela injeção intra-venosa de bacilos de Koch (2) e do B. C. G. (3). Contra ela militam, no entanto, evidentes factos clínicos: graves sintomas gerais, evolução fatal, distribuição a outros órgãos na granúlia aguda demonstrando a existência da septicémia bacilar, etc., em

(1) Bezançon, *loc. cit.*, pág 817.

(2) Borrel, *Ann. de l'inst. Pasteur*, 1893.

(3) Coulaud, « Effet des injections intraveineuses du bacille bilié », *retro*, n.º 3, 1927.

Via Aérea

Via sanguínea

oposição flagrante com a discreção de todos os sintomas e ainda com a evolução lenta, arrastada, tantas vezes benigna, da granúlia fria.

Sem dúvida, estes factos não invalidam de modo algum a doutrina da sua origem hematogénia. Basta que, como é natural, a admitamos conjuntamente com outros factores: atenuada virulência dos bacilos, sua disseminação sob a forma de *descargas bacilémicas frequentemente latentes*; especial estado de resistência do organismo, etc.

Na verdade, estando provado, experimentalmente (1), que a injecção de uma mesma dose de bacilos (dotados de igual virulência, bem entendido), produz efeitos diferentes conforme o organismo se apresenta ou não em estado de alergia e ainda segundo as flutuações desta, admite-se perfeitamente que a hemo-disseminação bacilar determine a granúlia — aguda e fria — do mesmo modo que as demais variedades anátomo-clínicas da infecção tuberculosa. Quanto à via linfática, admitida por Burnard, Sayé (2) e tantos outros, parece-nos ainda mais defensável que a sanguínea. A predileção da infecção tuberculosa para o sistema linfático (contraída quer por via digestiva, quer por via respiratória), junta à conhecida resistência que lhe opõe dá-nos, positivamente, melhor do que a via sanguínea, a completa explicação da razão de ser anátomo-clínica da granúlia fria.

A preferência por esta via cresce, ainda, se, como é natural, admitirmos que a infecção tuberculigénia se realiza à custa de bacilos pouco virulentos, mortos (3), mesmo (pelo menos alguns)

(1) M. Nasta et M. Blechmann, « Contribution expérimentale au problème de la granulie », *Arch. Roumaines de Pathol. Expérimentale et de Microbiologie*, Masson, édit. 1930, págs. 375-426.

(2) *Loc. cit.*

(3) M. Macaigue et P. Nicaud, « Granulie expérimentale », *Soc. des hôp. de Paris*, 1930, pág. 517. A tal respeito dizem estes autores, esclarecendo alguns pontos obscuros da étio-patogenia da tuberculose pulmonar crónica micro-nodular: « Dans ces conditions expérimentales nous avons constaté que la lésion élémentaire de la granulie, c'est-à-dire la granulation tuberculeuse primitive, est une lésion de l'alvéole occupant à la fois le tractus interstitiel et la cavité elle-même et l'alvéolite ainsi produite à la fois pariétale et cavitaire se présente soit sous la forme desquamative simple, soit sous la forme folliculo-giganto-cellulaire » (pág. 518).

Via linfática

ou, muito possivelmente, por granulações ácido-resistentes e bacilos cianófilos⁽¹⁾ de atenuada virulência e até por formas filtrantes⁽²⁾ ou por simples toxinas?⁽³⁾ provavelmente elaboradas nos gânglios linfáticos. Entrando em jôgo com todos êstes elementos (bacilos raros e pouco ou nada virulentos; bacilos mortos, alergia, via sanguínea e linfática, lesões anteriores, etc), apresentam-se-nos absolutamente clara a patogenia, aspectos e evolução da granúlia fria: pura, *coexistente* com lesões vulgares, *acompanhada* ou não de expectoração bacilífera, curável, complicada de tuberculose pulmonar, de meningite, etc.

É claro, dada a íntima união entre a circulação linfática e sanguínea, tanto ou mais que uma só destas vias, é forçoso admitir que ambas, em maior ou menor proporção, conforme os casos, constituam o trajecto seguido pelos gérmes determinantes da granúlia. Esta natural associação de vias de disseminação bacilar representará, até, mais um factor a considerar na determinação dos seus diferentes aspectos evolutivos. Qualquer que seja a via de disseminação, repetimos, para que a granúlia crónica se constitua torna-se necessário que se lhe associem especiais condições bacilares (muito provavelmente) e sem dúvida histio-humorais (específicas e não específicas), correspondendo (as primeiras) ao período secundário de Ranke ou de generalização. «*En este momento tienen lugar, como al principio, dispersiones hematógenas, las siembras del segundo estadio, los procesos granulicos del segundo estadio, que muchas veces evolucionan de una manera favorable, resolviéndose todos o casi todos los elementos, curando algunos de ellos por fibrosis o por calicosis, o concretándose algunas lesiones residuales en un pequeño foco caseoso que da lugar a una ulceración, a una caverna, capaç, por otro lado, de curar por cicatrización o por bloboe, o de ser el punto de partida de un proceso tuberculoso crónico*»⁽⁴⁾.

(1) Jacques Delarue, «Les formes anatomo-cliniques des «Granulies Pulmonaires»», 1930, págs. 159-160, Masson et C.^o, éditeurs.

(2) P. Armand-Delille et H. Gavois, *loc. cit.*, pág. 18.

(3) P. Nicaud, «Tuberculose miliaire chronique expérimentale», *Soc. des hôp. de Paris*, 1934, pág. 946.

(4) J. Valdés Lambea, «Notas sobre patología general y clinica de las granulias (Conferencia dada en la Academia de Medicina de Vigo)», *Los Progressos de la Clinica*, n.^o 12, Diciembre de 1932, pág. 719.

Diagnóstico diferencial

Quando, por mais e melhor pesquisados, se não encontram bacilos de Koch na expectoração ou não existem concomitantemente outras lesões de evidente etiologia bacilar (ósteo-artrite, adenopatias, etc.) conferindo-lhe indiscutíveis atributos de probabilidade, é manifesto que se impõe a sua distinção com outras doenças ou causas capazes de apresentar a mesma ou semelhante imagem radiográfica.

Entre estas devemos mencionar a sífilis, as hemoptises, a tuberculose fibrosa e, sobretudo, as pneumoconioses.

A granúlia pulmonar aguda, freqüentemente associada à de outros órgãos (peritoneu, meningites, etc.), pela intensidade dos fenómenos gerais (febre alta) e funcionais (dispneia intensa, por vezes asfíxiante) jãmais poderá confundir-se com a granúlia fria.

É certo que outras doenças podem originar também lesões pulmonares de aspecto micro-nodular. São, porém, tão raras, tão excepcionais que, praticamente, podem considerar-se inexistentes. É o que pode suceder com a "carcinose pulmonar miliar"⁽¹⁾, geralmente secundária ao carcinoma gástrico, latente ou não, e, por conseqüência, de diagnóstico relativamente fácil tendo em vista, no primeiro caso, a simples evolução, no segundo esta e a sua coexistência ou sucessão.

É que a carcinomatose pulmonar, denunciando-se por intensa dispneia, confunde-se principalmente com a granúlia aguda (de forma sufocante). Com a granúlia fria a sua confusão somente será possível durante o período prè-respiratório, quando apenas existem perturbações do estado geral e nomeadamente um acentuado emmagrecimento (período curto, de duas a cinco semanas). Uma radiografia pulmonar tirada nesta fase da linfangite cancerosa pulmonar pode, realmente, simular a granúlia fria. Como,

(1) Ch. Achard, M. Barety, G. Desbuquois et Sternfeld, «Granulie cancéreuse des poumons secondaire à un cancer latent de l'estomac», *Soc. méd. des hôp. de Paris*, 1931, pág. 184; A. Costedoat, «La lymphangite cancéreuse des poumons à forme suffocante», *La Presse Médicale*, n.º 37, 1933, pág. 145; M. M. Léon-Kindberg et R. Garcin, «Sur un cas d'épithéliome naevique avec granulie cancerreuse», *Soc. méd. des hôp. de Paris*, 1927, pág. 1361; etc.

Carcinomatose
Pulmonar

porém, uma radiografia nestas condições só muito excepcionalmente será feita, segue-se que o problema do diagnóstico diferencial entre os dois estados mórbidos só muito excepcionalmente, também, requererá solução.

Quanto à granúlia pulmonar sífilítica os antecedentes, a concomitância de outros sinais, a positividade da reacção de Wassermann bem como os resultados, possivelmente rápidos e brilhantes, da medicação específica, facilmente permitem estabelecer o respectivo diagnóstico. Nalguns casos, porém, só *post-mortem*, pelo exame histo-patológico, se poderá esclarecer a sua natureza.

Com a chamada *essaimage hemoptoica* é que já não sucede o mesmo. Admitida por uns (1), negada por outros, entre os quais Bezançon (2), uma tal imagem parece corresponder mais a uma verdadeira tuberculose pulmonar micro-nodular do que a uma pseudo-granúlia de natureza puramente hemoptoica (a hemoptise ou hemoptises, consideradas como causa da granúlia não passando, por vezes, de seus efeitos). Na verdade, a simples injeção intra-traqueal de sangue não é capaz de a determinar em animais sensibilizados, isto é, inoculados com bacilos de Koch.

Pelo contrário, *associado a bacilos de Koch ou a tuberculina* e injectado na traqueia de *animais contaminados*, provoca lesões típicas de granúlia (3). Que melhor prova de que a *essaimage hemoptoica* não é devida apenas ao sangue mas aos bacilos que este contém e ainda ao estado alérgico dos doentes? Se, porventura, tais lesões curam mais rapidamente que as da *granúlia fria* de outra origem é, certamente, ou porque a disseminação bacilar é mais atenuada (na dose e virulência) ou porque a reacção defensiva do organismo é mais intensa e eficaz.

Possivelmente, alguns casos de granúlia fria facilmente curáveis têm esta patogenia, isto é, são casos de granúlia secundária

Granúlia
Pulmonar
Sífilítica

(1) F. Cardis, «Aspect radiologique micro-nodulaire de l'essaimage hemoptoïque dans la phthisie», *Rev. de la Tuberc.*, 1928, pág. 605-624; Jean Foix, «De quelques cas de fausses granulies froides», *retro*, 1932, pág. 276.

(2) Bezançon, *Rev. de la Tuberculose*, 1932, pág. 400.

(3) Austrian et Willis, cits. p. G. Thoyer, «Lésions pulmonaires disseminées curables après hémoptysie», *Annales de Médecine*, Octobre, 1933, pág. 306.

a hemoptises bacilíferas⁽¹⁾, bem patenteadas clinicamente pela sua revelação exterior, quer quasi totalmente difundidas no aparelho respiratório. Uma tal hipótese é perfeitamente admissível tanto mais que, uma pequena quantidade de sangue, finamente pulverizado, pode, à semelhança do que sucede com o lipiodol (20 cc., apenas) atingir uma grande extensão pulmonar, dando, como êste, a mesma *imagem de aspiração aérea*⁽²⁾.

Evidentemente, uma tal étio-patogenia (de verdadeiras e não de pseudo-granúlias), se é possível secundariamente a lesões mínimas (a cavérnulas indistinguisháveis, por exemplo), e localizada a grandes áreas, realiza-se, de preferência, consecutivamente a lesões bem aparentes e na vizinhança destas, em regra geral nas regiões infra-jacentes.

Daí, em si mesmas, estas formas de granúlia serem geralmente benignas, o futuro dos doentes, em tais casos, dependendo fundamentalmente das lesões vulgares concomitantes. Descrevemos êste estado mórbido, (porque assim o consideram alguns autores), entre as pseudo-granúlias, mas indevidamente, como vemos, visto tratar-se antes, segundo tôdas as probabilidades, de uma verdadeira granúlia, dotada, muito embora, pelo menos nalguns casos, de uma patogenia e evolução especiais.

Como é fácil de prever a tuberculose fibrosa, quando mais ou menos nodular, pode confundir-se com a granúlia crónica⁽³⁾.

Na verdade, os múltiplos espessamentos, redondos ou arredondados, que esta forma de tuberculose pulmonar por vezes apresenta, conferem-lhe um aspecto de certo modo granúlico. Uma tal confusão é sobretudo possível com as granúlias em evolução fibrosa, nas quais as formações nodulares são, naturalmente, menos aparentes e numerosas. Rigorosamente o respectivo diagnóstico diferencial só é possível (pelo menos nalguns casos) tendo em vista as indicações radiográficas anteriores surpreendendo o

(1) Léon Bernard et Thoyer, «Lésion pulmonaires disséminées curables après hémoptyses», *Rev. de la Tuberc.*, 1932, pág. 628.

(2) F. Cardis, *loc. cit.*, pág. 615.

(3) P. Nicaud, «De la difficulté de l'interprétation des images radiologiques micro-nodulaires. Sclérose nodulaire du poumon à images radiologiques granulées», *Soc. méd. des hôp. de Paris*, 25 Juin 1934, pág. 936-941; Etienne Bernard, «Granulie froide et tuberculose fibreuse, *retro*», pág. 904-914.

Tuberculose
fibrosa

17

processo mórbido sob a forma de granúlia típica e evoluindo ulteriormente para a fibrose ou esta evoluindo para a *pseudo-granúlia* ou esclerose nodular. Possivelmente, a nossa V observação constitui um destes exemplares.

A sua discreção e unilateralidade, a sua acentuada fibrose, etc., justificam tanto este diagnóstico como o de granúlia secundária a lesões fibro-caseosas do pulmão oposto. Neste caso, efectivamente, dada a relativa recência da caverna pulmonar direita, era natural que o estado pulmonar esquerdo fôsse mais típico ou seja mais nodular e menos fibroso.

É claro, este diagnóstico não exclui (pelo menos formalmente), o de granúlia discreta instalada num pulmão, posterior e sobretudo anteriormente esclerosado. Daí a sua publicação, em qualquer das hipóteses, suficientemente justificada, parece-nos.

Entre as pneumoconioses é sobretudo a silicose que se pode confundir com a granúlia crónica⁽¹⁾.

Pura ou sempre associada à tuberculose (que provoca e à qual imprime características especiais, traduzidas por uma esclerose acentuada e por uma evolução relativamente benigna «... dans cette conception, le nodule silicotique typique, celui qu'on envisage souvent comme «pur», ne serait pas autre chose qu'un foyer tuberculeux cicatrisé et guéri, parce qu'il s'est formé au niveau d'un amas de particules siliceuses»⁽²⁾); pura ou sempre associada à

Pneumoconiose
y silicose

(1) Léon Bernard et Marcel Perrault. «Sur le diagnostic clinique de la silicose (l'image radiographique spéciale)», *Annales de Médecine*, n.º 3, Octobre 1933, págs. 255-266. A Policard, «Remarques sur la pathogénie de la «silicose pulmonaire»», *Rev. de la Tuberculose*, n.º 3, 1934, pág. 304; L. Croizier et Edme Martin (de Saint-Etienne), «Fibrose pulmonaire chez les mineurs plus spécialement occupés à la perforation et à l'exploitation des roches, *retro*, pág. 292; D'Hour, *retro*, pág. 307; J. de Léobardy, A. Durand et Villoutreix, «La silicose pulmonaire au Limousin», *retro*, pág. 311, etc.

(2) A. Policard, «Sur la pathogénie de la silicose pulmonaire. Mode de formation du nodule silicotitique», *La Presse Médicale*, 1933, pág. 92.

Esta é também a opinião de Rist e Dubrow afirmando: «il importe de préciser que, selon nous, la tuberculose n'est pas en pareil cas une infection terminale surajoutée à des lésions primitivement non tuberculeuses. Il s'agit d'une maladie tuberculeuse dès son début, et dont l'évolution anatomo-clinique a, du fait de la silicose, une allure insolite.»

.....
Negando-lhe toda a personalidade mórbida, concluem ainda mais categò-

tuberculose⁽¹⁾, repetimos, compreende-se que o seu diagnóstico seja, na segunda hipótese, particularmente difícil. Os antecedentes profissionais duradouros (alguns anos de trabalho em minas contendo poeiras de sílica, como as da África do Sul e do Gard, etc.; a ausência, verificada por todos os meios possíveis, de bacilos de Koch na expectoração e a imagem radiográfica podem conduzir ao diagnóstico de primeira forma ou silicose simples. Geralmente no princípio, caracterizado por «un semis de petites taches ponctuées»⁽²⁾, é que a confusão com a granúlia fria se torna mais fácil (segundo Schaaf as lesões micro-nodulares silicóticas são mais densas que as da granúlia)⁽³⁾.

Nem sempre, porém, este problema se pode resolver devidamente. É que se a silicose simples pode dar a mesma sintomatologia clínica (dispneia, tosse, hemoptises, etc.) e radiográfica que a granúlia crónica mais a pode apresentar, ainda, a silico-tuberculose revelando a presença de bacilos de Koch na expectoração e urgindo, neste caso, sob o ponto de vista médico-legal, discriminar rigorosamente o que pertence a um e outro processo mórbidos.

24 Quanto às demais pneumoconioses (antracose, siderose, chistose, etc.) a sua acção pneumo-esclerosante e, possivelmente, granulogénia, admite-se hoje que a têm paralelamente à sua abundância em sílica»⁽⁴⁾.

Não se pense, porém, que a imagem granúlica pela qual es pode traduzir a silicose pulmonar é devida aos grânulos de sílica mais ou menos conglomerados. Um tal aspecto deve, pelo contrário, como se deduz das experiências de Laurent Moreau⁽⁵⁾

ricamente: «En somme, jusqu'ici nous n'avons pas pu trouver de caractère, radiologique, anatomique ou clinique, qui permette d'individualiser la silicose, maladie autonome, et sa lésion élémentaire» (E. Rist et S. Dubrow, «La silicose», *Rev. de Physiologie Médico-Sociale*, n.º 1, 1933, págs. 5-15).

(1) A. Feil, «La silicose pulmonaire», *La Presse Médicale*, 1930, pág. 1220.

(2) A. Feil, *retro*, pág. 1223.

(3) Cit. p. De Léobardy et Pasquet, «Pneumothorax spontané bilatéral à rechutes, silicose pulmonaire et tuberculeuse miliaire», *Rev. de la Tuberculose*, 1932, pág. 383.

(4) A. Feil, Contribution à l'étude des pneumoconioses professionnelles, *La Presse Médicale*, 1930, pág. 539

(5) Dr. Laurent Moreau, «Recherches cliniques et radiologiques sur la silicose pulmonaire», *Bull. de l'Acad. de Médecine*, 1-xii-1933, págs. 512-521.

atribuir-se apenas às reacções celulares provocadas por tais grânulos.

No tocante à asbestose ou amiantose nada conhecemos, sob o ponto de vista radiológico, que possa confundí-la com a granúlia fria (1). Pelo contrário, a pneumoconiose saturnina, embora muito excepcionalmente, pode, como a silicose, realizar o mesmo aspecto clínico e radiológico (2).

Além destes estados mórbidos poderá a imagem radiográfica da tuberculose pulmonar crónica nodular ser determinada por simples alterações ângio-pulmonares? Jean Foix (3) assim o pensa admitindo um caso devido a uma doença mitral.

Igual opinião têm Laubry (4), Grenet e Isaac-Georges, etc., citando alguns casos dependentes de maior ou menor insuficiência cardíaca e mais ou menos facilmente curáveis pela digitalina. « La simple stase dans la circulation pulmonaire réalise sur les clichés des aspects pseudo-granuliques impressionnants. En voici un exemple: Une enfant de onze ans, atteinte de cirrhose cardio-tuberculeuse, était renvoyée de Cannes parce que, disait-on, sur la foi d'une radiographie, elle faisait une dissémination tuberculeuse: on voyait, en effet, dans les deux champs pulmonaires une série de taches irrégulières. Mais très rapidement une cure digitalique faisait disparaître la majorité de ces taches, ne laissant que des empâtements péri-hilaires » (5). Léon Bernard vai mais longe ainda admitindo que, nos lactantes, o simples choro e gritos podem causar nos vasos pulmonares um estado capaz de se traduzir radiograficamente por uma imagem pseudo-granulica.

Alterações
Angio-Pulmonares
Doença mitral

(1) A. Feil, «La pneumoconiose des travailleurs de l'amiante», *La Presse Médicale*, 1931, pág. 1872.

(2) E. Moreno Cobos et L. Munuera Morosoli, «Sur la pneumokoniose saturnine», *Annales de Médecine*, 1931, 2.º semestre, págs. 15-30.

(3) Jean Foix, «De quelques cas de fausses granulies froides», *Rev. de la Tuberculose*, 1932, pág. 276.

(4) Charles Laubry, «Les hémoptysies chez les cardiques (íprofes de la communication de A. Caussade)», *Soc. méd. des hôp. de Paris*, 1934 pág. 1152.

(5) H. Grenet et P. Isaac-Georges, «A propos de trois observations de tuberculose micro-nodulaire subaiguë ou chronique chez l'enfant», *retro*, pág. 917-918.

« Mème des films de nourrissons, dont les cris et les pleurs durant la prise du film gonflent les vaisseaux, sont susceptibles d'offrir des semis de taches d'origine circulatoire qu'on est tenté, si l'ont n'est prévenu, d'attribuer à des lésions pulmonaires » (1).

Das imagens pseudo-granúlicas devidas à periarterite nodosa (2), à broncopneumonia na fase de declínio (3) e à injeção intra-brônquica de lipiodol (4) desnecessário se torna falar detalhadamente, tão raras elas são e tão fácil será o seu diagnóstico atendendo, respectivamente, à concomitância de manifestações, aos antecedentes e evolução (rapidamente curável) e aos comemorativos.

Finalmente, quanto às pseudo-granúlias de natureza cálcica (de origem hídrica ou metabólica) e ainda às devidas a pneumomicoses (5) e à doença de Besnier-Bœck é evidente que podem existir mas, como são excepcionais e mal conhecidas, limitamo-nos a citá-las aguardando que o seu estudo se faça devidamente.

Evolução e prognóstico

Mais favorável que a da granúlia aguda (generalizada ou pulmonar), nem sempre, todavia, deixa de ser grave. Assim é que umas vezes cura (por resolução, calcificação, transformação fibrosa e estabilização das lesões), outras conduz à invalidez (tuberculose ósteo-articular, mal de Pott) e à morte (por caquexia ou insuficiência cardíaca progressivas) e outras, finalmente, por ativação granúlica, transformação em tuberculose fibro e úlcero-caseosa ou por meningite. Geralmente, a morte, por qualquer dos mecanismos referidos, dá-se após alguns meses e mesmo anos. Daí a razão

(1) Léon Bernard, *Soc. méd. des hôp. de Paris*, 1934, pág. 1154.

(2) H. Grenet et P. Isaac-Georges, «Iprofes de trois observations de tuberculose micro-nodulaire subaiguë ou chronique chez l'enfant». *Soc. des hôp. de Paris*, 25 Juin 1934, pág. 917.

(3) Ibidem.

(4) P. Ameuille, «Le problème des granulies froides», *retro*, pág. 889.

(5) R. R. Sayers and F. V. Meriwetter, «Miliary Lung Disease Due to Unknown cause», *The Amer. Jour. of Roentgenology and Radium Therapy*, n.º 3, 1932, pág. 337-351.

Unica
Hipóteses

de ser de um prognóstico imediato geralmente favorável mas tardiamente muito duvidoso, reservado.

Posição da granúlia fria
no quadro da tuberculose pulmonar

Conhecidas as principais características da granúlia fria, qual o seu lugar no vasto quadro da tuberculose pulmonar crónica?

Representará, como tantas outras, uma forma mais ou menos típica? Será, pelo contrário, apenas um *modo de início* ou um *episódio evolutivo* mais ou menos freqüente daquela?

A primeira noção é defendida sobretudo por Burnand⁽¹⁾. Com efeito, para êste autor, nem o facto de, *radiograficamente*, poder ser traduzida pela silicose, esclerose, *essaimage* post-hemoptoica e carcinose miliar; de não apresentar (por vezes) confirmação bacteriológica; de ser, em regra, segundo Jacquerod, precedida de um episódio febril e merecer, portanto, mais a designação de *granúlia arrefecida* do que a de *granúlia fria*; de não ter unidade anátomo-clínica, etc., lhe podem negar essa qualidade. Como as demais formas, a granúlia crónica (embora susceptível de grande polimorfismo evolutivo) representa, realmente, uma entidade anátomo-clínica verdadeiramente típica, senão em todos, pelo menos, em muitos casos:

«Aucun des types anatomo-cliniques de tuberculose que l'on décrit couramment, ne se montre, en pratique, absolument pur de tout alliage — et aucun des mots dont on se sert pour le désigner ne comporte un sens plein et exclusif.

.....

Il en est de même pour la granulie froide. Nous estimons que ses facteurs constitutifs sont pour le moins aussi originaux et aussi différenciés que ceux de la tuberculeuse fibreuse, caséuse, cavitare localisée, etc., qui ont acquis droit de cité en nosologie.

Dans les cas typiques, le syndrome se maintient pareil à lui-même pendant des mois et des années. Vous en jugerez d'après

(1) R. Burnand (de Lausanne), «Considérations sur la granulie froide, à propos d'un cas compliqué d'érythème cutané chronique», *Soc. méd. des hôp. de Paris*, n.º 21, 25 Juin 1934, pág. 889-897.

les radiographies qui vous seront présentées tout à l'heure. Si, tardivement, il arrive à cette maladie de se compliquer d'infiltrations «exsudatives» et de nécroses, ce fait ne suffit pas à la banaliser et à la réduire à un simple état anatomique transitoire» (1). Nos adolescentes e principalmente nos adultos jovens é incontestável que este modo de ver é bastante defensável. Na verdade, os casos *duradoiros* e *curáveis* desta modalidade anátomo-clínica da tuberculose pulmonar são bastante numerosos para lhe conferirem absoluta ou, pelo menos, relativa individualidade. O contrário, porém, sucede geralmente com as crianças nas quais representa, apenas, um modo de início de tuberculose pulmonar mais ou menos rapidamente terminada por uma evolução úlcero-caseosa ou por uma complicação meningea, constituindo (2) a chamada «*tuberculose miliar de evolução lenta*», muito mais freqüente que a *granúlia fria*, (que é verdadeiramente excepcional) ou fazendo parte das «*formas ambulatórias da tuberculose pulmonar de imagem finamente nodular*» (3).

Defendem a segunda noção, e não menos calorosamente, Ameuille e Léon Bernard. Assim, Ameuille, depois de salientar que a granúlia fria aparece muitas vezes em tuberculosos pulmonares francos e termina, igualmente, por uma forma comum de tuberculose, diz:

« Encadrée de la sorte entre un début et une fin de tuberculose évolutive banale, elle paraît bien n'être elle-même qu'un épisode évolutif d'un caractère un peu particulier » (4).

Por seu lado, Léon Bernard, insurgindo se contra o valor patognomónico atribuído à imagem miliar na individualização da granúlia fria (susceptível de ser provocada pelas mais diferentes modalidades de tuberculose pulmonar) e atribuindo o seu carácter crónico não ao tipo lesional (granulações ou tubérculos

(1) *Ibidem*, pág. 890.

(2) E. Lesné, R. Clément, Mlle. Dreyfus-Sée et Cl. Launay, «À propos de la granulie froide chez l'enfant», *Soc. Méd. des hôp. de Paris*, 25 Juin 1934, pág. 921.

(3) Robert Débré, Marcel Lelong, G. Sémelaigne, Mignon et Mlle. Petot, *loc. cit.*, pág. 931.

(4) P. Ameuille, «Le problème des granulies froides», *Soc. méd. des hôp. de Paris*, 25 Juin 1934, pág. 887.

miliares) mas sim ao seu potencial evolutivo (forte, médio e fraco), causando, respectivamente, a *granúlia aguda*, *subaguda* e *crónica*, baseia a sua opinião no aspecto evolutivo (geralmente para a cura ou para a transformação úlcero-caseosa vulgar) e afirma:

« *Je concluerai en disant qu'il ne me semble pas justifié d'individualiser parmi les formes anatomo-cliniques de la tuberculose pulmonaire une forme spéciale dite « granulie froide », fondée uniquement sur une image radiographique. Cette image, qui répond probablement à un type lésionnel particulier, la lésion miliaire (tubercule ou granulation), peut se rencontrer avec les formes cliniques les plus variées, ainsi qu'associée aux images répondant aux autres types lésionnels de la tuberculose pulmonaire. Elle marque la plupart du temps un état transitoire, souvent initial, de la maladie, mais n'en saurait constituer une forme spéciale* » (1).

Vemos, assim, quão delicado é o problema da classificação da granúlia fria no quadro da tuberculose pulmonar.

Verdadeira forma para uns, simples *modo de início* ou mero episódio evolutivo para outros, é indiscutível que constitue um estado anátomo-clínico muito importante e curioso sobretudo pelo que tem de radiograficamente semelhante e clinicamente diferente, sob o ponto de vista imediato, com a *granúlia aguda*. Quando, pois, outras razões não existissem — que existem — bastariam estas para justificar a publicação do nosso trabalho.

Por seu lado Sergent, Cottenot e Poumeau-Delille, que dão ao aspecto radiográfico da granúlia fria o nome de « *imagem em malhas de filet* » e lhe atribuem uma etiologia (tuberculose, estado congestivo post-hemoptoico e estase vascular devida a insuficiência cardíaca) e uma anátomo patologia (perilobulite, congestão vascular, estase venosa, alveolite, brônquio-alveolite, etc.), muito diferentes, concluem:

« *Cette image en mailles de filet ne permet pas, à elle seule,*

(1) Léon Bernard, « La signification des tuberculoses miliaires dites « granulies froides », *retro*, pág. 951. Aos raríssimos casos que evoluem para a morte sem grande alteração da *imagem radiográfica*, começando por conceder o direito de constituírem, possivelmente, uma individualidade anátomo-clínica, classifica-os depois no quadro da tuberculose fibrosa, da qual são uma variedade.

de faire un diagnostic topographique et encore moins un diagnostic de nature. Cet aspect n'est nullement caractéristique de la granulie froide, terme qui ne répond ni a une entité clinique bien définie, ni à des constatations histologiques précises » (1).

Quanto a nós, reconhecendo, muito embora, que a *granúlia fria pura* é muito rara, admitimos, todavia, que tem uma existência indiscutível.

Que outro nome, com efeito, deve dar-se aos casos começando apirêticamente, mantendo o mesmo aspecto rádio-clínico durante anos e anos, enfim, curando quer por esclerose quer por *nettoyage* ou causando a morte por caquexia ou insuficiência cardíaca? Desde que a apiréxia é possível em tôdas as formas de tuberculose; desde que a existência de lesões micro-nodulares (granulações ou tubérculos miliares) é inegável nos pulmões; enfim, desde que a tuberculose, em geral, é susceptível de uma grande latência e pode ter como evolução favorável a cura clinica por *restitutio ad integrum* e mais vulgarmente por esclerose, como não admitir a existência da *granúlia fria pura*? Seria, sem dúvida, negar de igual modo a existência rádio-clínica das demais formas de tuberculose pulmonar. De resto, quando êstes argumentos não fôsem suficientes para a sua individualização, conferir-lha-ia, parece-nos, a indiscutível base experimental que já tem (2).

Estaremos, assim, ao lado de André Dufourt e Jacques Brun (3) e sobretudo de Bezançon (4) os quais, reconhecendo e criticando

(1) Emile Sergent, P. Cottenot et G. Poumeau-Delille, «Les images radiologiques en mailles de filet», *Soc. méd. des hôp. de Paris*, 1934, pág. 952.

(2) M. Nasta et M. Blechmann, *loc. cit.* M. Macaigne et Nicaud, *loc. cit.* P. Nicaud, «Tuberculose miliaire chronique expérimentale», *Soc. méd. des hôp. de Paris*, 1934, pág. 941.

Na falta de documentos radiográficos anteriores, necessários, absolutamente necessários ao diagnóstico de *granúlia fria*, os casos *d'emblée* ou rapidamente complicados de tuberculose pulmonar fibro e úlcero-caseosa (pelo menos alguns), podem, igualmente, considerar-se como tendo o sido de *granúlia pura* durante muito tempo.

(3) André Dufourt et Jacques Brun, «Étude critique du syndrome granulie pulmonaire chronique», *La Presse Médicale*, n.º 22, 1934, pág. 434.

(4) F. Bezançon, «La notion de granulie froide et l'interprétation de «l'aspect granuleux et trabéculaire»» (Discussion: M. Burnand), *Soc. méd. des hôp. de Paris*, 1934, pág. 953.

os abusos cometidos em matéria de *granúlia fria*; proclamando a sua diversidade anátomo-patológica; salientando as dificuldades do seu diagnóstico e o polimorfismo da sua evolução, não deixam, todavia, de reconhecer a sua existência.

Tratamento

Sob o ponto de vista higiénico-dietético, consiste, fundamentalmente, no da tuberculose pulmonar habitual.

Como terapêutica medicamentosa, além da auroterapia (aconselhável em todos os casos), parece-nos muito defensável a anti-genoterapia. Contra a assistolia estão naturalmente indicados, embora sem grande eficácia, os toni-cardíacos.

Nas formas localizadas, unilaterais, complicadas ou não de tuberculose úlcero-caseosa, pode e deve ensaiar-se o pneumotórax. A sua acção curativa pode ser manifesta, evidente.

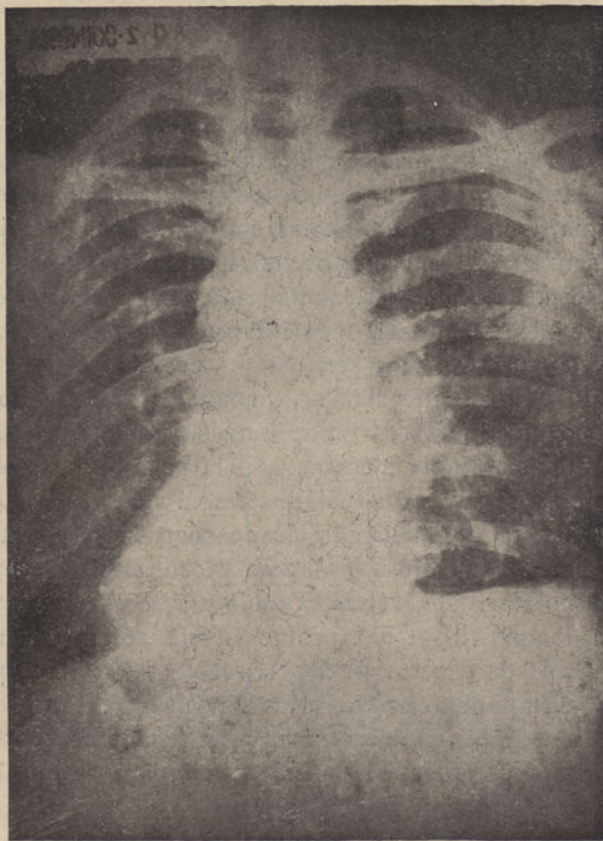
Quanto à meningite bacilar, finalmente, anuviando tanto o prognóstico da granúlia (crónica e mais, ainda, da aguda) talvez que o tratamento pela alergina e pela radioterapia, segundo o método de Bokay, seja útil nalguns casos.

Dada a falta de melhor, mais consagrada terapêutica desta situação clínica — na qual o número de curas é tão raro, excepcional ou corresponde, segundo muitos autores, a outros tantos erros de diagnóstico — bem como a sua apregoada mas nem sempre verificada eficácia⁽¹⁾, depreende-se facilmente que o seu emprêgo se imponha claramente. Com efeito, curado o processo meningeo? poderia, ulteriormente, como em tantos casos puros, curar, embora lentamente, a granúlia pulmonar de que foi consequência ou associação mórbida.

(1) Thérèse A. Jousset, «Étude et traitement de la méningite tuberculeuse», Masson, édit., 1933; Henri Roger et Vaissade, «Meningite tuberculeuse apyrétique de l'adolescence avec inversion du rythme du sommeil et paralysie verticale du regard. Traitement par l'allergine». Guérison. *Soc. méd. des hôp. de Paris*, 1933, pág. 1309; Benard Guedes e Carlos Salazar de Sousa, «O tratamento de Bokay nas meningites tuberculosas», *A Medicina Contemporânea*, n.º 13, 1934, pág. 112, etc.

OBSERVAÇÕES

I.—J. D, moleiro, casado, de 53 anos. A. H. e C. Sem importância. A. P. Artralgias desde há 8 anos (tibio-társicas, dos

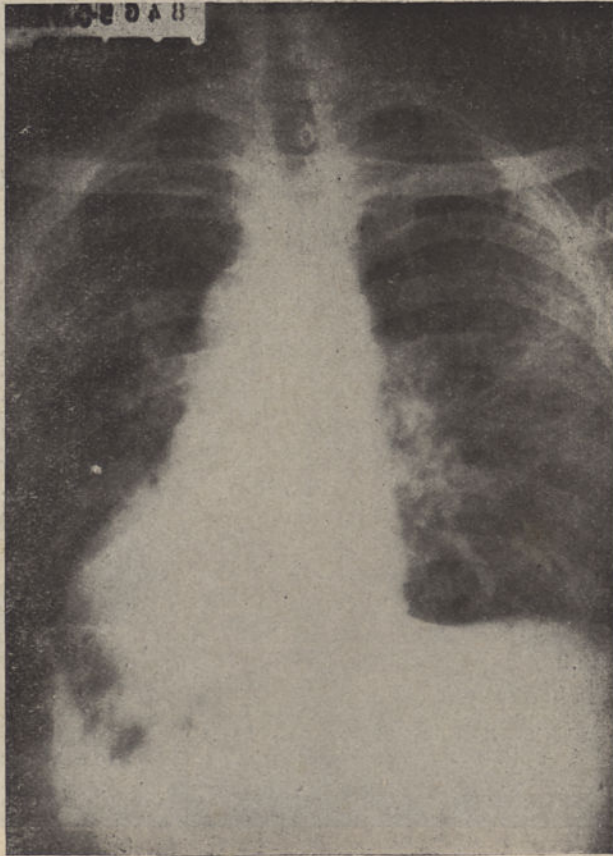


J. D. — C. bs. I. Radiografia n.º 1

joelhos e cotovelos) sem tumefação, a não ser nas primeiras, aliás muito discreta.

H. P. Internou-se (desde 16-I a 5-VIII 1933) mercê do agravamento das artralgias, de sensível astenia, ligeiro emagrecimento e de uma tossicola acompanhada, por vezes, de escassa expectoração muco-purulenta. *Ausência de hemoptises; apirexia.*

Auscultação pulmonar: existência de respiração rude generalizada, sobretudo na fossa infra-clavicular direita (com sonoridade normal mas com leve refôrço das vibrações vocais) e

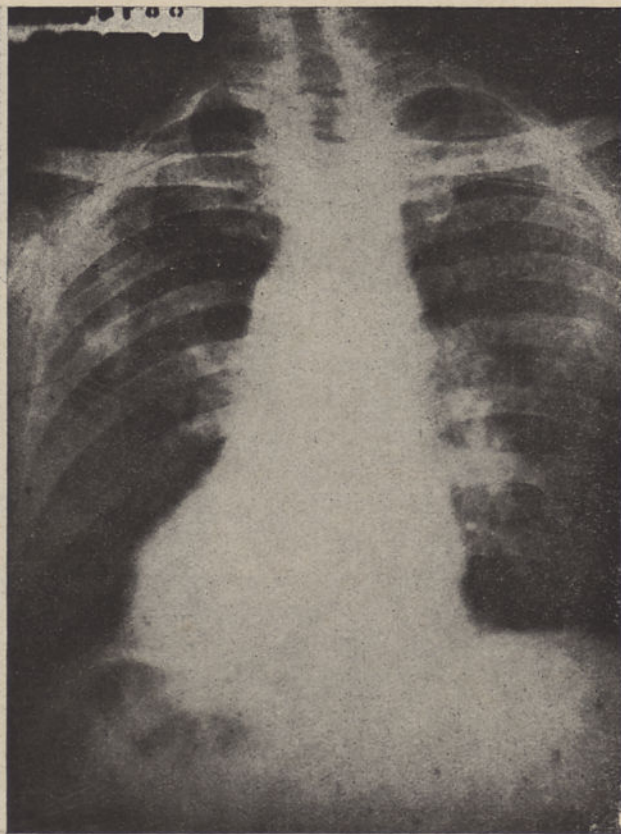


J. D. — Obs. I. Radiografia n.º 2

no espaço inter-escápulo-vertebral homónimo. Na base direita discretos atritos pleurais acompanhados de dôres ligeiras e intermitentes.

Coração, normal. Cuti-reacção à tuberculina *positiva*. Reacção de Wassermann do sangue, *negativa*. Urinas — analisadas diversas vezes — normais. Na expectoração *ausência* de bacilos de Koch (pesquisados repetidas vezes directamente, por homogeni-

zação e por cultura em meio de Loewenstein. Ausência, igualmente, de quaisquer partículas minerais reveladoras de uma *pneumoconiose*, muito suspeita em vista da sua profissão — obrigando-o



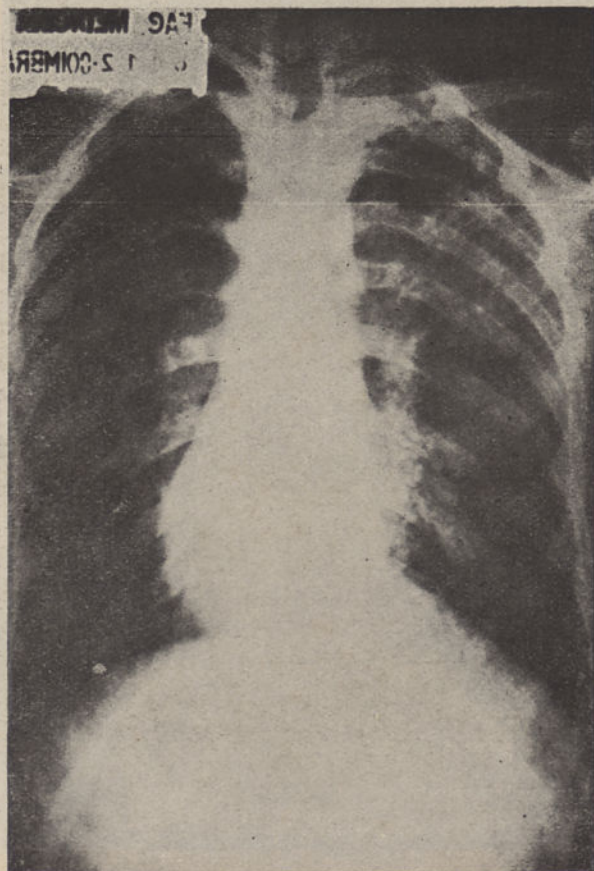
J. D. — Obs. 1. Radiografia n.º 3

freqüentemente a picar as mós e, conseqüentemente, a inalar poeiras irritantes do aparelho respiratório.

Radiografias do torax: n.ºs 1, 2 e 3, tiradas, respectivamente, em 21 de Janeiro, 9 de Junho e princípios de Agosto. *Idem* do joelho direito (não reproduzidas): existência de artrite por tumor branco, com opacificação da inter-linha articular e focos de descalcificação nos côneos femurais e nos pratos da tíbia (em 20-1v); *negativa* em princípio de Agosto.

Tratamento: recalcificação e auroterapia (Crisalbina e Solganal B oleosum).

II. — T. B. P., solteiro, sem profissão, de 17 anos. Internado em 4.^a M. h. desde 9 de Abril a 28 de Julho de 1933.



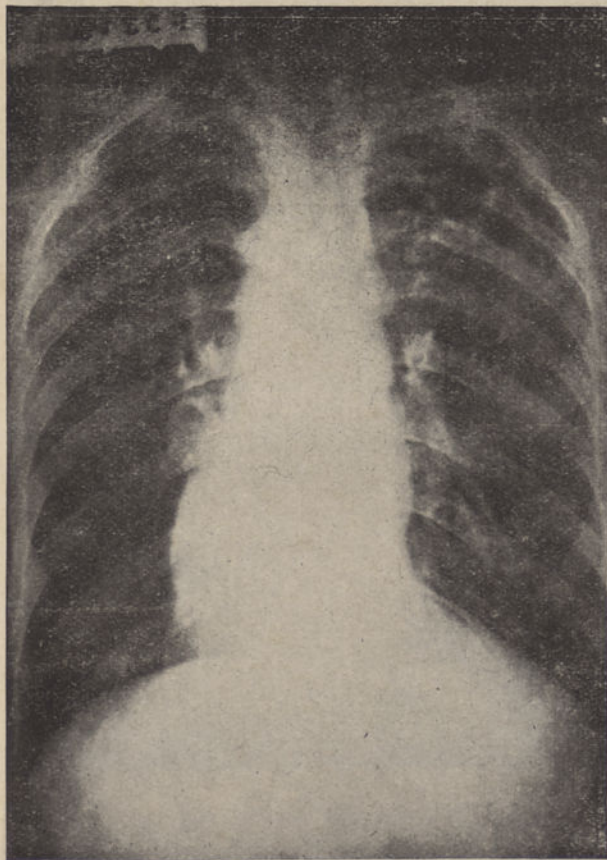
T. B. P. — Obs. II. Radiografia n.º 1

Nos seus antecedentes hereditários e colaterais nada de importante. Como antecedentes próprios uma ou outra gripe e um estado geral deficiente.

A sua história clínica resume-se no seguinte: algumas semanas,

poucas, antes de se internar, teve duas ou três hemoptises ligeiras, precedidas e geralmente acompanhadas de tosse, febrícula, etc.

Auscultação pulmonar: revela a existência de *densificação* pulmonar nas fossas infra-claviculares (sobretudo na direita) associada a discreta rudeza respiratória no resto do parenquima pulmonar.



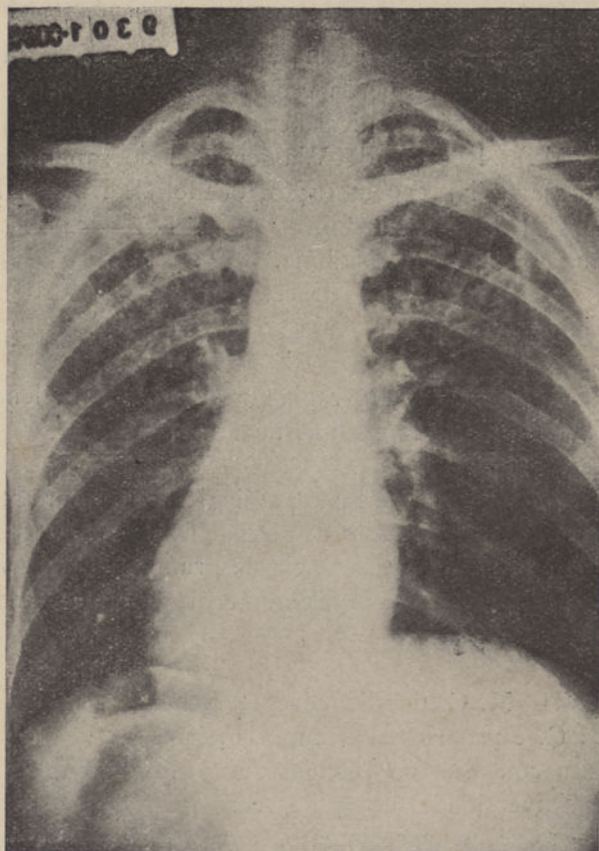
T. B. P. — Obs. II. Radiografia n.º 5

Reacção de Wassermann no sangue, negativa. Urinas, normais. Na espectoração bacilos de Koch (III. E. G.) por pesquisa directa.

Radiografias do tórax: n.ºs 4 e 5, tiradas, respectivamente, em 11 de Abril e em 8 de Novembro de 1934 (esta já depois de ter alta).

Tratamento: igual ao da observação anterior com tentativa, *infructuosa*, de pneumotórax à direita.

III. — M. da S., solteiro, empregado comercial, de 27 anos



M. da S. — Obs. II. Radiografia n.º 6

(internado em T. h. em 30 de Outubro de 1933 e falecido em 11 de Dezembro seguinte. A. H. e C. sem importância, havendo, nos antecedentes próprios, algumas gripes e duas blenorragias (no Brasil, onde esteve alguns anos) e de onde regressou 4 meses antes de se internar.

H. P. Acusa a existência de vagas e intermitentes dores arti-

culares (articulações tibio-társicas, do joelho, do cotovelo, etc., iniciadas cêrca de um ano antes de regressar a Portugal e dois após a cura da última blenorragia) acompanhadas de emagrecimento e anemia, de tosse discreta com expectoração a princípio sêca e depois muco-purulenta; de hemoptises ligeiras (três), febrícula (entre 36°,8 e 37°,6), etc.

Auscultação pulmonar: revela a existência de densificação na fossa infra clavicular esquerda e de rudeza respiratória no resto dos pulmões. Coração taquicárdico; hipotensão arterial (11 Mx, 9,5 My e 7 Mn). Reacção de Wassermann do sangue, negativa. Urinas, normais. Na expectoração, bacilos de Koch (III E. G.).

Radiografia do tórax: n.º 6.

Tratamento: fitina e crisalbina.

Evolução:

Morte, por intensa gastrorragia (traduzida por melena) devida a uma úlcera *latente*, constatada na autópsia.

Exame macroscópico e histo-patológico pulmonar (resumido): « minúsculos e abundantes focos de caseificação no têrço superior, sobretudo à esquerda; coexistência de granulações (*intersticiais*), e de tubérculos miliares (mais numerosos) no resto do parenquima.

Obs. IV. — M. C. dos S., casada, doméstica, de 25 anos.

A. H., C. e próprios sem importância.

Primeira consulta (no Dispensário Anti-tuberculoso dos Hospitais da Universidade) em 7 de Abril de 1933 acusando, como anamnêse, tosse, emagrecimento, dores torácicas (vagas), etc., desde há meio ano; gravidez desde Janeiro de 1934.

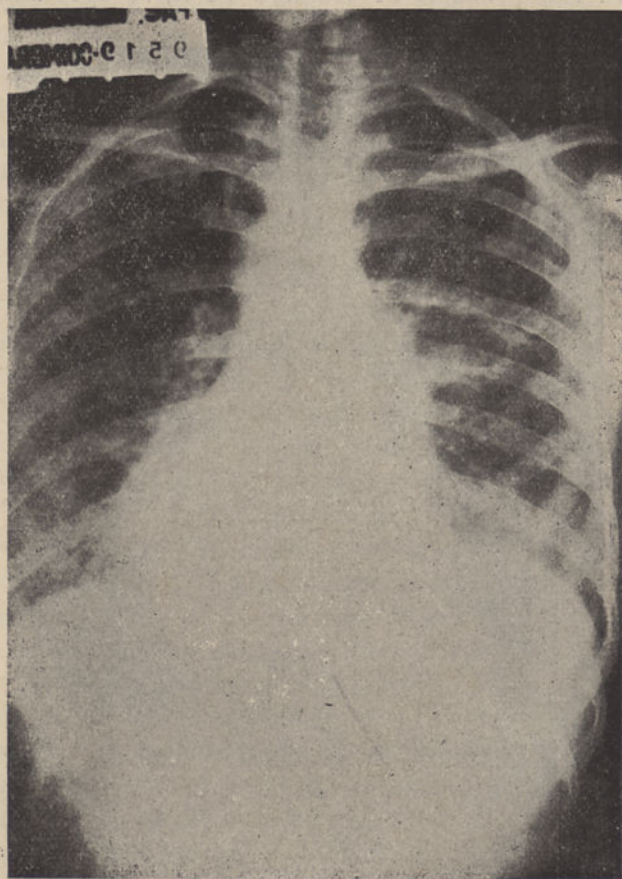
Auscultação: revela grande diminuição do murmúrio vesicular na região infra-clavicular direita com evidente reforço das vibrações vocais e submatidez. Reacção de Wassermann do sangue, negativa. Urinas, normais. Na expectoração, bacilos de Koch (VI — E. G.).

Radiografia do tórax: n.º 7.

Tratamento: sais de cálcio e de ouro; pneumotórax à direita.

Evolução:

O pneumotórax, a princípio eficaz, complicou-se depois de *cisurite superior* (impedindo o colápsio do lobo pulmonar homó-



M. C. dos S. — Obs. IV. Radiografia n.º 7.

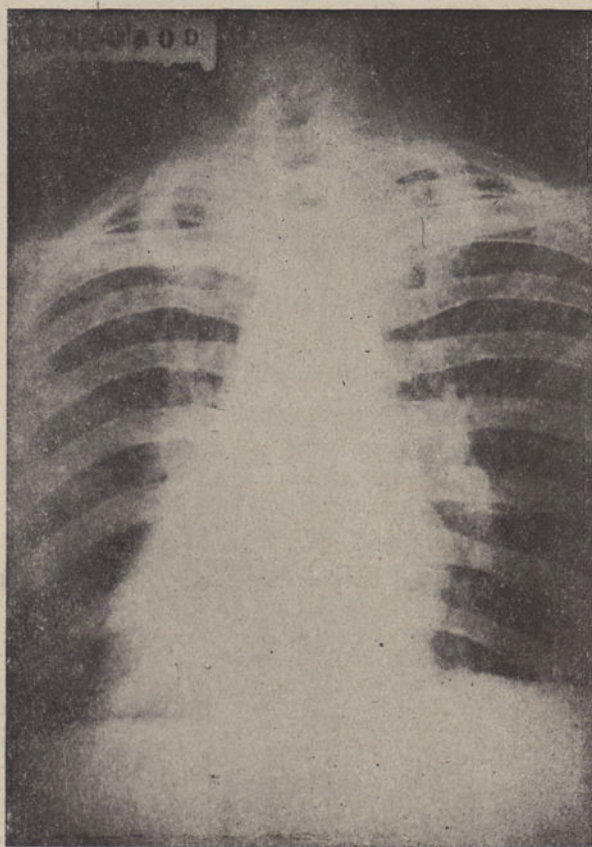
nimo) e de derrame pleural (ligeiro). Do lado esquerdo (radiografia, não reproduzida, tirada em 9 de Abril de 1934), «pulmão totalmente infiltrado de pequeninas sombras de densificação pulmonar, por bacilose, mais acentuadas no lobo superior, irradiando do hilo, que está muito aumentado de volume».

Estado geral razoável. Gravidez bem suportada.

V. — Pedro Ferreira, solteiro, trabalhador rural, de 27 anos de idade (internado, actualmente, em 4.^a M. h. desde 2 de Março de 1934).

A. H., C. e P., sem importância.

H. P. Em princípio de Outubro de 1933, após uma *gripe*,



Pedro Ferreira — Obs. V. Radiografia n.º 8

começou a ter tosse e expectoração hemoptóica (freqüentes vezes, de 15 em 15 dias, aproximadamente) ao mesmo tempo que o seu estado geral ia declinando um pouco (astenia, emagrecimento, etc.).

Auscultação pulmonar: acusava (à entrada) e acusa ainda ruidez respiratória generalizada, acentuada sobretudo no espaço inter-escápulo-vertebral direito e na fossa infra-clavicular esquerda

onde existe, também, sensível refôrço das vibrações vocais. Nas fossas supra e infra-espinhosas — à entrada — discretos estálidos. Apirexia dominante, entrecortada, por vezes, de *poussées* febriculares (37° a 37°,7).

Wassermann do sangue, negativa. Urinas, normais. Na espectoração presença de bacilos de Koch (III em 5 de Março e I em 12 de Abril, E. G.); sua *ausência*, por pesquisa directa, em 30 de Maio e em 12 de Junho; *idem*, por *homogenização*, em 27 de Junho e em 4 de Agosto).

Radiografia do tórax: n.º 8.

RÉSUMÉ ET CONCLUSIONS

La granulie froide, malgré sa connaissance datant de plus d'une dizaine d'années, est encore un sujet des plus vives discussions. C'est ainsi que pour les uns elle constitue une véritable forme anatomo-clinique de la tuberculose pulmonaire tandis que pour bien d'autres elle n'en représente qu'un simple mode de début ou un épisode évolutif plus ou moins fréquent. Pour nous, la vérité (partiellement, bien entendu) semble être dans les deux champs opposés. En effet, quelquefois, sans doute exceptionnelles, la granulie froide mérite bien d'être tenue comme une véritable entité anatomo-clinique. Ce sont les cas où elle est d'emblée chronique et se dénonce par un état général plus ou moins atteint, des hémoptysies légères et surtout par une image radiographique caractéristique qui se maintient pendant des mois et des années et subit la guérison autant par *restitutio ad integrum* que par sclérose ou aboutit à la mort par insuffisance cardiaque, par cachexie voire par méningite. On pourrait, de même, leur ajouter les cas qu'une transformation fibro-caséuse ou ulcéro-caséuse, après une très longue période d'évolution, a jeté dans le cadre anatomo-clinique de la tuberculose pulmonaire commune.

Les autres cas, plus nombreux, subissant rapidement une telle transformation (étant donnée l'impossibilité d'en connaître le début) représenteront le fondement de la seconde doctrine.

Dans son diagnostic, tout à fait radiologique, il faut tenir compte des images pseudo-granuliques réalisables par les états

morbides suivants: tuberculose fibreuse, pneumoconioses (silico-tique, saturnine, etc), pneumomycoses, syphilis, carcinose miliaire, et congestion pulmonaires, etc. Vu que la granulie froide n'est pas toujours apyrétique et que son substratum anatomopathologique est formé surtout par des tubercules miliars et non par des granulations (au demeurant susceptibles de siéger dans les alvéoles) on devrait la designer du nom de tuberculose pulmonaire chronique micro-nodulaire plutôt que de celui de granulie froide, en verité plus simple et plus imagé et qui a, par cela même, fait fortune. Parmi nos cinq observations, deux, (observations I^e et V^e) doivent appartenir à la véritable granulie froide. En ce qui concerne les autres, dont une à issue fatale par gastrorrhagie d'origine ulcéreuse⁽¹⁾, deux doivent être considérées comme des cas de granulie froide compliquée de tuberculose ulcéro-caséuse.

La dernière, étant donnée son unilatéralité et son association à une tuberculose cavitare du poumon opposé, on doit la regarder comme secondaire à celle-ci, voire même comme une tuberculose fibreuse plus ou moins micro-nodulaire.



(1) L'examen histo-pathologique de cette observation a pleinement confirmé la doctrine de l'origine en même temps tuberculo-miliaire et granuleuse de l'image radiographique de la granulie froide.



1329665675

CENTRO CIÊNCIA VIVA
UNIVERSIDADE COIMBRA

