FOLIA ANATOMICA UNIVERSITATIS CONIMBRIGENSIS

REDACTORES

PROF. GERALDINO BRITES PROF. MAXIMINO CORREIA

VOL. XIII NN 1-6

«COIMBRA EDITORA»
MCMXXXVIII

FOLIA ANATOMICA UNIVERSITATIS CONIMBRIGENSIS

SUB PRÆSIDIO CŒTUS «PRO NATIONALI EDUCATIONE» EDITA

REDACTORES

PROF. GERALDINO BRITES PROF. MAXIMINO CORREIA

COLLABORANT

ALBANO DE LENCASTRE, ALBERTO COSTA, ALVARO MOITAS,
AMÂNDIO TAVARES, ANTÓNIO FRAGOSO, ANTÓNIO PAUL,
CHAVES DE CARVALHO (A.), HERNANI MONTEIRO, JOSÉ BACELAR,

INDEX

FOLIA ANATOMICA UNIVERSITATIS CONIMBRIGENSIS

(Propriété de l'Institut d'Histologie et d'Embryologie et du Laboratoire d'Anatomie)

Editeur: Prof. GERALDINO BRITES

Les FOLIA ANATOMICA UNIVERSITATIS CONIMBRIGENSIS publient des memoires originaux et des études d'Anatomie descriptive et topographique, d'Anatomie pathologique, d'Histologie et d'Embryologie réalisés dans les laboratoires de l'Université de Coïmbre.

Les FOLIA sont publiés en français, en anglais ou allemand, au choix de l'auteur. Les fascicules contenant une ou plusieurs FOLIA, paraîtront au fur et à mesure que les articles seront imprimés.

Les manuscrits adressés à la rédaction ne seront pas rendus à leurs auteurs même quand ils ne seront pas publiés.

Toute la correspondance concernant la rédaction et l'administration des FOLIA ANATOMICA doit être adressée à M. le Prof. Geraldino Brites, Institut d'Histologie et d'Embryologie, Coïmbre, Portugal.

FOLIA ANATOMICA UNIVERSITATIS CONIMBRIGENSIS

SUB PRÆSIDIO CŒTUS «PRO NATIONALI EDUCATIONE» EDITA

REDACTORES

PROF. GERALDINO BRITES PROF. MAXIMINO CORREIA

COLLABORANT

ALBANO DE LENCASTRE, ALBERTO COSTA, ALVARO MOITAS, AMÂNDIO TAVARES, ANTÓNIO FRAGOSO, ANTÓNIO PAUL, CHAVES DE CARVALHO (A.), HERNANI MONTEIRO, JOSÉ BACELAR, LUÍS DE PINA, MARTINS D'ALTE (J. A.), MAXIMINO CORREIA, MAYER GARÇÃO (PEDRO), PIRES DE LIMA (J. A.), ROBERTO DE CARVALHO, TAVARES DE SOUSA (A.)

VOL. XIII 1938

«COIMBRA EDITORA»

MCMXXXVIII

FOLIA ANATOMICA UNIVERSITATIS CONIMBRIGENSIS

FOLIA ANATOMICA UNIVERSITATIS CONIMBRIGENSIS

SUB PRÆSIDIO CŒTUS «PRO NATIONALI EDUCATIONE» EDITA

REDACTORES

PROF. GERALDINO BRITES PROF. MAXIMINO CORREIA

COLLABORANT

ALBANO DE LENCASTRE, ALBERTO COSTA, ALVARO MOITAS, AMÂNDIO TAVARES, ANTÓNIO FRAGOSO, ANTÓNIO PAUL, CHAVES DE CARVALHO (A.), HERNANI MONTEIRO, JOSÉ BACELAR, LUÍS DE PINA, MARTINS D'ALTE (J. A.), MAXIMINO CORREIA, MAYER GARÇÃO (PEDRO), PIRES DE LIMA (J. A.), ROBERTO DE CARVALHO, TAVARES DE SOUSA (A.)

VOL. XIII 1938

«COIMBRA EDITORA»

MCMXXXVIII

INDEX

FOLIA ANATOMICA
UNIVERSITATIS CONIMBRIGENSIS

Vol. XIII

1938

FOLIA ANATOMICA
UNIVERSITATIS
CONIMBRIGENSIS

VOL. XIII N 1

SUR LES GLANDES SÉREUSES DU COBAYE TRAITÉES PAR LA MÉTHODE TANNO-FERRIQUE

PAR

JOSÉ BACELAR

Assistant de la Faculté de Médecine de Porto

(Reçu par la Rédaction le 6 novembre 1937)

Nous allons nous occuper de quelques particularités observées sur des coupes de glandes séreuses du Cobaye, traitées par diverses méthodes de coloration, mais que le tannin-fer-acétique nous montre, pour ainsi dire, électivement.

Nombre d'auteurs, qui ont étudié en détail les phénomènes de sécrétion, particulièrement dans les cellules séreuses, remarquent que le noyau se présente grossi, le cytoplasme basal non granulaire, avec des filaments basophiles qui représentent l'ergastoplasme; de longs chondriocontes, la plupart longitudinaux s'y voient et encore un appareil de Golgi vacuolisé, presque toujours placé entre le noyau et la membrane cellulaire apicale.

Tous les auteurs attribuent à ces cellules un cycle glandulaire, qui débute par l'apparition de petits grains, s'accumulant peu à peu, et qui aboutit fina-

INDEX

F O

(Propriété

Les

publient

topograp

réalisés

Les

choix d

paraîtro

Les

auteurs

Tou

des FO

Brites,

MAYER GARÇÃO (PEDRO), PIRES DE LIMA (J. A.), ROBERTO DE CARVALHO, TAVARES DE SOUSA (A.)

Vol. XIII

1938

«COIMBRA EDITORA»

MCMXXXVIII

FOLIA ANATOMICA
UNIVERSITATIS
CONIMBRIGENSIS

Vol. XIII N 1

SUR LES GLANDES SÉREUSES DU COBAYE TRAITÉES PAR LA MÉTHODE TANNO-FERRIQUE

PAR

JOSÉ BACELAR

Assistant de la Faculté de Médecine de Porto

(Reçu par la Rédaction le 6 novembre 1937)

Nous allons nous occuper de quelques particularités observées sur des coupes de glandes séreuses du Cobaye, traitées par diverses méthodes de coloration, mais que le tannin-fer-acétique nous montre, pour ainsi dire, électivement.

Nombre d'auteurs, qui ont étudié en détail les phénomènes de sécrétion, particulièrement dans les cellules séreuses, remarquent que le noyau se présente grossi, le cytoplasme basal non granulaire, avec des filaments basophiles qui représentent l'ergastoplasme; de longs chondriocontes, la plupart longitudinaux s'y voient et encore un appareil de Golgi vacuolisé, presque toujours placé entre le noyau et la membrane cellulaire apicale.

Tous les auteurs attribuent à ces cellules un cycle glandulaire, qui débute par l'apparition de petits grains, s'accumulant peu à peu, et qui aboutit fina-

lement à la phase de ségrégation, qui est très rapide; mais il font noter encore que les granules sécrétoires, très nets dans quelques éléments, par exemple, dans les cellules pancréatiques, se voient difficilement dans les acini parotidiens.

Cependant, la coloration de SALAZAR, que nous sommes en train d'étudier, en l'employant systématiquement, nous prouve qu'il n'est pas toujours ainsi; en effet, cette méthode nous permet de mettre en évidence et d'étudier très facilement les granulations et d'autres éléments cellulaires.

Nous nous sommes occupés, en utilisant la méthode tanno-ferrique, des cellules spéciales qui ont été décrites minutieusement par PACAUT et VIGIER dans les glandes salivaires de l'Escargot, et dont nous avons trouvé aussi des exemplaires dans les glandes séreuses du Cobaye.

Chez l'Escargot ces auteurs y distinguent des cellules ponctuées, muqueuses, alvéolaires, cystiques et granuleuses.

Ce sont les cellule granuleuses qui nous intéressent le plus. Comme on le sait, elles sont caractérisées par la présence de nombreux grains sphériques, réfringents, qui comblent tout-à-fait le corps de la cellule, en déformant le noyau; quelques uns sont entièrement homogènes, d'autres se présentant vacuolaires, c'est-à-dire, formés d'une substance peu réfringente et se colorant difficilement, contenue dans des vacuoles à l'intérieur d'une autre substance qui prend plus fortement la coloration et qui est plus réfringente aussi. Le cytoplasme serait réduit à des travées extrêmement minces, qui cloisonnent les interstices, laissés libres entre les grains. Ce protoplasme alvéolaire dessinerait un fin réticulum, légèrement renforcé aux points nodaux et que l'on aurait de la peine à mettre en évidence du fait du farcissement granuleux.

Dans notre étude nous avons utilisé des glandes salivaires du cobaye, fixées en des liquides variés et colorées aussi par diverses techniques.

Ayant examiné un assez grand nombre de coupes, nous n'avons réussi à voir ce réticulum, bien que quelques acini fussent dépouvus de granules; par contre, nous avons très facilement mis en évidence deux systèmes de canalicules, que nous décrirons plus loin.

En examinant les préparations colorées par la méthode de Salazar on est frappé par l'aspect particulier qui présentent quelques éléments constitutifs de la glande.

Déjà à un faible grossissement on peut voir que quelques éléments sont plus sombres, cette différence s'accusant vers l'apex de la cellule; dans les canaux excréteurs on note parfois la même masse sombre.

Aux forts grossissements, l'aspect est très intéressant. A la base de la cellule, tout contre la paroi, on voit un système de fins canalicules à calibre uniforme qui montent dans la cellule, parfois tout droits, d'autres fois en décrivant des flexuosités et entourant le noyau.

En continuation, au moins apparente, avec ces canalicules on remarque d'autres dans la région occupée d'habitude par le réseau de Golgi, de sorte que, en dernière analyse, les deux systèmes semblent n'en former qu'un seul; du moins, il y a des cellules où l'on ne peut pas nier le passage de canalicules basaux dans la zone supranucléaire et leur continuation avec ceux que l'on y voit (fig. 1).

Pour étudier en détail les systèmes canaliculaires, il faut en faire la recherche dans les cellules vides de granules, où ils se présentent avec une netteté remarquable, ou du moins dans celles qui n'en possèdent qu'un petit nombre; on les observe aussi très

nettement si les granulations, quoique très volumineuses, sont en petit nombre (fig. 2, 3).

Il nous semble pouvoir interpréter ces aspects, les uns comme l'image négative de l'appareil de Golgi, les autres comme le chondriome.

C'est au pôle apical de la cellule que nous voyons la confluence du produit de sécrétion sous forme de grains. Son évolution commence sous la forme de très petits granules bien noirs qui font leur apparition surtout dans la zone supranucléaire, mais qui se voyent parfois, bien que plus rarement, aux côtés du noyau et même au-dessous; ensuite ils deviennent de plus en plus nombreux, au point de bourrer toute la cellule; alors ils perdent la forme arrondie, ils confluent et constituent une masse homogène. La région où cette agglomération a lieu prend un aspect trouble, une teinte uniformément sombre. Cette masse s'écoule dans le canaux excréteurs où l'on peut très facilement en faire l'identification (fig. 4).

On dit, en général, que les grains de sécrétion subissent une fonte progressive, qui assure la diffusion à travers le pôle apical, en tombant dans la lumière sous forme liquide. Le produit de sécrétion ne serait donc pas éliminé à l'état de grains et rien ne sort de la cellule par effraction.

Or, il nous a été possible de voir qu'il n'en est pas toujours ainsi, et dans la fig. 5, qui représente un passage de Boll, on trouve à côté de coagula, quelques petites granulations, ce qui nous prouve qu'à côté de l'excrétion exo-cellulaire décrite, il en existe une autre, plus rare, se faisant sous forme de granulations.

Dans les canaux excréteurs on voit souvent un coagulum tannophile, remplissant la lumière (fig. 4).

Tous les granules, que nous avons vu jusqu'à présent, sont nettement polarisés.

Mais il y a des acini avec des granulations très

volumineuses; celles-ci sont alors éparses autour du noyau, depuis l'apex jusqu'à la base. C'est l'aspect représenté à la fig. 6; on y remarque encore, en plus de deux cellules à gros grains non polarisés, un système canaliculaire, assez bien dessiné dans celles-ci, mais plus démonstratif encore dans les autres éléments constitutifs de l'acinus; ceux-ci montrent bien l'évolution des granules, qui, naissant dans la région supranucléaire, gagnent l'extrémité bordant la lumière et y forment maintenant, un magma sombre où tranchent encore quelques granules seulement.

La plupart des acini sont symétriques, mais quelques-uns (fig, 7) sont asymétriques, les cellules se présentant chargées et demi-chargées.

Dans chaque acini les canalicules intercellulaires sont fort bien visibles.

Il y a encore des cellules (fig. 8) occupées par des grains de dimensions intermédiaires aux petites granulations (forme prédominante) et aux grains énormes; ils sont alors comme enchâssés au sein d'une cavité dont le contour est bien marqué: ce sont des grains envacuolés. Ces grains envacuolés sont d'autant plus nombreux qu'ils sont plus loin de l'extrémité interne de la cellule. Parfois, on trouve des cellules chargées de très gros grains nettement colorés en noir et qui sont plongés dans une système de vacuoles; c'est ce que nous pouvons voir sur la fig. 9. Entre cet aspect et la disposition habituelle, il y a toutes les formes intermédiaires.

Souvent, des cellules avec de petits grains et un système canaliculaire fort développé, nous montrent un corps tannophile vacuolisé (fig. 10, 11). On peut voir aussi nettement le système canaliculaire basal et une grande quantité de petits grains au sein de l'appareil de Golgi dans la fig. 11.

On trouve encore quelques granulations qui sont

grisâtres. La coloration par l'hématoxiline ferrique, fait voir l'image négative de cet aspect: les espaces situés entre les granules sont dessinés en noir. En outre, le cytoplasme ne présente pas l'aspect spumeux des autres cellules; la fig. 12 reproduit très fidèlement cet aspect.

On trouve, bien que moins fréquemment, des acini avec un système canaliculaire peu net et rempli de gros grains envacuolés, mais pâles; ils ne sont pas si nettement envacuolés que dans les autres culs-de-sac, ou ils ne le sont même pas du tout (fig. 13).

Cette disposition est semblable à celle qu'on peut retrouver sur la fig. 14; ce sont des gros grains, pâles et vacuolisés aussi, mais dont quelques-uns sont hyalins.

Nous avons encore pu observer une cellule, que nous représentons dans la fig. 15, possédant des corps hyalins; il est probable qu'il s'agit d'éléments dégénerés. Dans d'autres cellules, ces corps sont entièrement noirs ou bien en partie colorés en noir.

Nous trouvons la représentation demi-schématique du système canaliculaire, zone de Golgi et zone basale, dans la fig. 16.

La signification des granules décrits nous semble évidente: il s'agit du produit d'élaboration de ces cellules, lequel va être excrété après une série de transformations. Leur nature, leurs rapports, leur origine se prêtent à discussion.

Maintenant, il nous semble qu'on doive envisager les granulations comme de nature colloïdale. Il s'agit des mêmes formations teintées en rouge par les colorants vitaux (rouge neutre, v. g.) sous forme de vacuoles, pour la plupart.

Ces granules, aux dimensions les plus diverses, (fig. 17, 18) s'accroissent et changent de forme; ils deviennent très volumineux. Au cours de ces éta-

pes, l'affinité pour le tannin acétique diminue et la phase qui précède immédiatement l'expulsion, le produit de sécrétion est généralement d'une teinte beaucoup moins sombre que celle des premiers grains parus.

Petits ou grands, ces grains, présentent toujours des rapports étroits avec la zone de Golgi. C'est toujours dans son voisinage qui surgissent les premiers grains; parfois ils semblent même naître dans son intérieur.

On ne sait pas encore si ces grains-là se forment aux dépens du chondriome, qui formerait après quelques modifications le produit de sécrétion, ou bien s'ils résultent d'une synthèse réalisée par le chondriome qui agirait tout simplement comme catalyseur sur les produits extraits du milieu intérieur.

Quelques auteurs, en remarquant que le chondriomeet les grains de sécrétíon sont inversement proportionnels, affirment que les granulations résultent directement de la transformation du chondriome. D'autres assurent que son rôle est seulement indirect. Ce qui semble certain, c'est que les deux formes de sécrétion peuvent coexister.

Nous avons vu aussi ces granules en étroit rapport avec les canalicules péri-nucléaires décrits et figurés; on pourrait même dire que c'est au sein de ce système qu'ils font leur apparition, si intimes sont leurs relations. Ainsi nous revenons, une fois de plus, aux rapports de la zone de Golgi et des grains de sécrétion.

La méthode au tannin-acétique, on le sait, dessine un système de canalicules clairs, plus ou moins flexueux, que l'on considère, d'après Salazar, comme l'image négative de l'appareil de Golgi.

Nous avons vu maintes fois que dans cette même région existent souvent de petites granulations noires que nous interprétons comme représentant l'appareil

para-golgien et nous avons déjà montré (1) que ce système a une intervention remarquable dans la sécrétion, car dans les cellules muqueuses, le mucus résulte parfois de son développement.

Les grains de sécrétion et les granulations para-golgiennes étant tout-à-fait semblables, dans certaines phases, il peut être difficile de ne pas le confondre, mais presque toujours les premiers sont plus nombreux et plus grands.

Pour écarter le moindre doute dans ce cas particulier, nous avons recouru à d'autres méthodes de fixation, destinées à préserver les granulations de sécrétion, et à colorer électivement ces mêmes formations.

Nous avons encore employé la coloration vitale au rouge neutre et notre conviction s'est encore affermie: il s'agissait bien de granules destinés à l'excrétion.

Sur un lot de cobayes, nous avons fait des excitations du travail cellulaire et dans ce but, c'est la pilocarpine que nous avons employé. Dans leur ensemble, les résultats obtenus se surperposent aux descritions que nous venons de faire.

Les grains de sécrétion ne sont peut-être que le résultat de la transformation de l'appareil para-golgien ou bien ils résultent d'une action directe: le système agirait comme catalyseur.

De l'ensemble de nos recherches nous pouvons donc conclure que les grains de sécrétion facilement, visibles par la méthode tanno-ferrique, se forment dans la zone de Golgi et que celle-ci, dans cette méthode, se révèle par son image négative.

BIBLIOGRAPHIE

Bacelar (José): *Quelques points d'histologie étudiés à l'aide de la méthode tanno-férrique. La cellule muquense.* «Folia Anat. Univers. Conimb.», 1933, vol. VII.

Beams (Harold Williams) & **Goldsmith (Joseph Benjamin)**: *Golgi bodies, vacuome and mitochondria in the salivary glands of the Chironomus larva.* «Journ. Morph. and Physiol.», 1930, n.º 2, vol. 50, pág. 497.

Bouin (P.): *Éléments d'histologie.* Paris, 1932.

Cowdry (E. V.): *General cytology.* Chicago, 1925.

Guilliermond, Mangenot (G.) & **Plantefol (C.)**: *Traité de cytologie végétale.* Paris, 1933.

Honda (Rikita): *The general functional significance of the mitochondria in the submaxillary gland of the adult albino rat.* «Anat. Rec.», 34, 1927, p. 301.

Lim (R. K. S.) & **Ma (W. C.)**: *Mitochondrial changes in the cells of the gastric glands in relation to activity.* «Quart. Journ. of Exper. Physiol.», v. 16, n.º 2, 1926, p. 87.

Pacaut (M.) & **Vigier (P.)**: *Les glandes salivaires de l'escargot.* «Arch. d'anat. microscop.», t. VIII, 1906, p. 425.

Parat (M.) & **Painlevé (J.)**: *Techniques rélatives à la démonstration du vacuome et à sa comparaison avec l'appareil de* Golgi. «C. R. Soc. do Biol.», t. XCII, 1925, p. 315.

Salazar (A. L.): *Sur le système para-golgien ou système tannophile de la zone de Golgi, révelé par la méthode tanno-férrique.* «Arc. d'Anat., d'Histol., et d'Embriol.», T. 21, 1926, p. 65.

—— *Recherches sur l'appareil para-golgien (système tannophile de la zone de Golgi).* «Arch. Biol.». T. 48, fasc. 1, p. 79.

Wen-Chao-Ma & **Hsi-Chun Chang**: *The relation of the mitochondria-Golgi complex to secretion. II Intra vital staining with neutral red and Sudan III.* «Chinese Journal of Physiology», 1928, vol. 11, p. 381.

(Travail du Laboratoire d'Histologie de la Faculté de Médecine de Porto).

EXPLICATION DES PLANCHES

Fig. 1: Système lacunaire particulièrement net. On voit nettement le réseau de Golgi en continuation avec les canalicules de la zone basale.

Fig. 2: Système canaliculaire bien visible. Accumulation de granules à l'apex de la cellule.

Fig. 3: Le système canaliculaire semble plus net dans les cellules dépourvues de granules.

Fig. 4: Canal excréteur avec coagulum tannophile.

Fig. 5: Granulations et coagula dans un passage de Boll.

Fig. 6: Acinus avec deux cellules à gros grains. Les grains de ces cellules ne présentent pas la disposition polarisée: ils entourent le noyau et envahissent la région basale.

Fig. 7: Acinus asymétrique, à cellules chargées et demi-chargées.

Fig. 8: Cellules à grains nettement envacuolés.

Fig. 9: Cellule chargée de gros grains colorés en noir, enfermés dans un système de vacuoles. Il y a des formes intermédiaires entre cet aspect et la disposition habituelle.

Fig. 10: Corps tannophiles vacuolisé.

Fig. 11: Réseau canaliculaire bien développé. Corps tannophile vacuolisé.

Fig. 12: Grains grisâtres. L'hématoxiline au fer donne une image négative de cet aspect; les espaces situés entre les grains sont dessinés en noir. En outre, le cytoplasme ne présente l'aspect spumeux des autres cellules.

Fig. 13: Acinus à gros grains pâles envacuolés; ils ne sont pas polarisés; du moins ils ne le sont si nettement que dans les autres culs-de-sac.

Fig. 14: Granulations volumineuses, pâles et vacuolisées, quelques-unes hyalines.

Fig. 15: Cellule avec corps hyalin (cellule dégénérée).

Fig. 16: Figure demi-schématique du système canaliculaire: zone de Golgi et zone basale.

Fig. 17: Système canaliculaire fort net. On remarque l'accumulation des grains dans l'apex.

Fig. 18: Cellules chargées de granules, quelques-uns très gros.

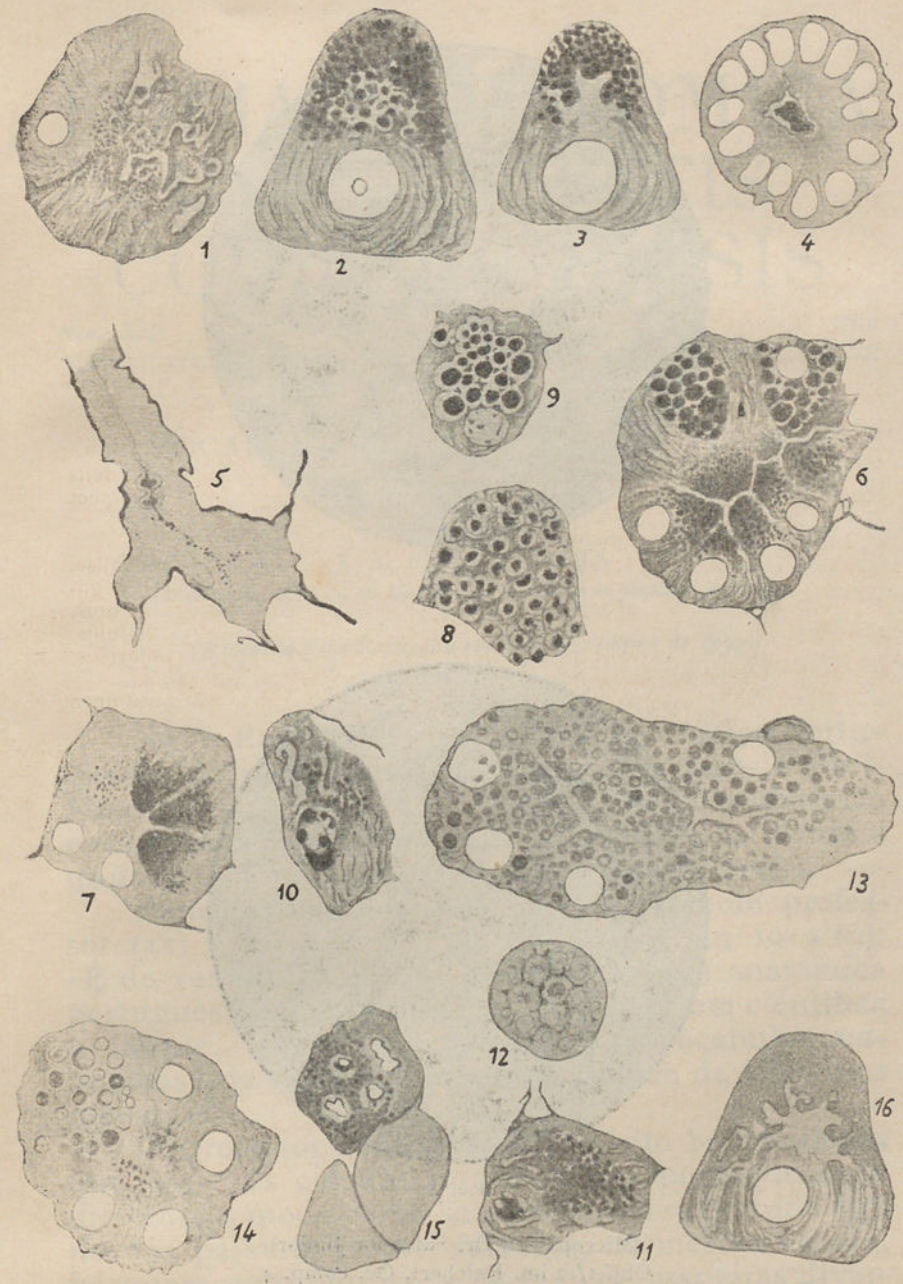

(A. L. Salazar del.) Obj. 1/12 im. Leitz, Oc. comp. 4

N 1

Sur les glandes séreuses du cobaye traitées par la méthode tanno-ferrique

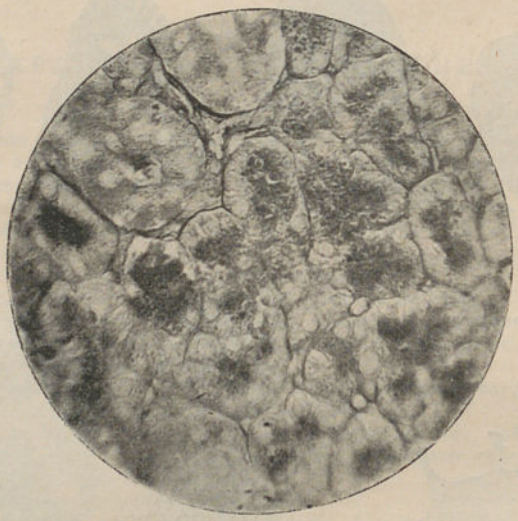

Fig. 17

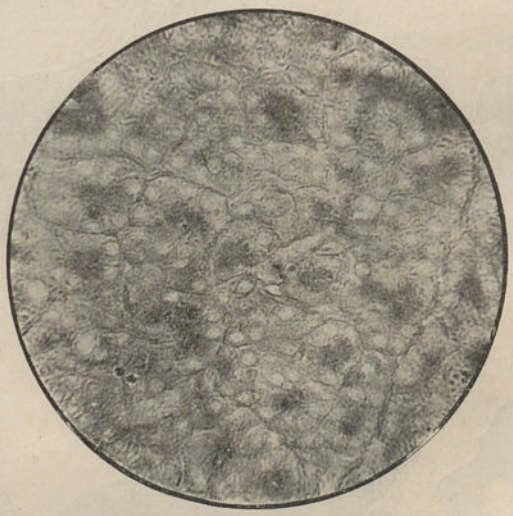

Fig. 18

(Microph. du Dr. Salvador Júnior)
Obj. 1/12 im. Reichert, Oc. comp. 4

FOLIA ANATOMICA UNIVERSITATIS CONIMBRIGENSIS

VOL. XIII N 2

VOCABULÁRIO ANATÓMICO POPULAR

POR

J. A. PIRES DE LIMA

Director do Instituto de Anatomia da Faculdade de Medicina do Pôrto

(Recebido pela Redacção em 8 de Novembro de 1937)

Na V Reünião da Sociedade Anatómica Portuguesa (Coimbra, Fevereiro de 1937), propôs o Prof. Maximino Correia que fôsse nomeada uma comissão encarregada de elaborar um vocabulário tendente a unificar a nomenclatura anatómica portuguesa.

Para justificar a sua proposta, aquele professor (15) baseou-se no que eu dissera em 1919 (9): «É de-veras estranhável que a literatura anatómica portuguesa não empregue uma linguagem científica uniforme. Muitos são, com efeito, os vocábulos anatómicos que se escrevem e pronunciam de diferentes maneiras...»

O professor conimbricense muito bem salienta que, nas três cidades universitárias portuguesas, é diferente o modo como se escrevem e se pronunciam muitas palavras e que, às vezes, na mesma cidade, há quem as pronuncie e escreva de maneiras diversas. O caos que eu denunciava há dezóito anos

agravou-se desde então e é forçoso dizer-se que, para isso, concorreu a intervenção dos filólogos, nem sempre sensatos, nem sempre da mesma opinião, nem sempre conhecedores de noções das ciências morfológicas e médicas e da sua evolução.

Como se compreende, por exemplo, que se diga *anemia* e, pelo contrário, *urémia, hiperémia, glicémia, calcémia?*

Terá razão quem pronuncia *mastoide, coroide*, ou *mastoideu, mastoideia, coroideu, coroideia*, ou ainda *mastoídeo* ou *mastóideo?*

Em 1910, Cândido de Figueiredo, aliás com a melhor das intenções, publicou o seu volume «Vícios da linguagem médica», que foi largamente discutido. Numa pequena notícia crítica, dizia eu:

«Há palavras que se pronunciam pelo menos de três modos diversos, conforme se trata de um médico saído da Escola de Lisboa, da de Coimbra ou da do Pôrto, não falando já dos brasileiros. E quantas vezes nenhum dêles se exprimirá bem...»

Cândido de Figueiredo e, da mesma forma, Gonçalves Viana (3), aconselhavam a dizer *mastoídeo*, em vez de *mastoideu*, como diziam os anatómicos portugueses do século XIX (Soares Franco, Serrano), como aprendi, e como ensinei durante cêrca de trinta anos.

Parecendo-me que António Barradas (4) perfilhava a doutrina daqueles filólogos, assim expus o meu parecer (5):

«O latim foi a língua geralmente usada nas obras de Anatomia, desde Vesálio até meados do século XVIII. Foi nessa língua que se fixou a nomenclatura anatómica.

Albinus, por exemplo (Historia musculorum hominis), dizia:

Sterno-mastoideus, Sterno-thyroideus.....

e os modernos «Nomina Anatomica», aprovados no

célebre congresso da Basileia, e que foram adoptados em países de línguas alemã, russa e italiana, estando também muito divulgados em países de língua inglêsa, aceitavam grande número de palavras com a mesma terminação, como *Sesamoideus, Stylo-mastoideus*...

Em italiano (Chiarugi etc.) traduziram assim: *Stilojoideo, Sternotiroideo*... e em espanhol diz-se: *Estilo-hioideo, Esterno-tiroideo*... (Calleja y Sánchez, etc.).

Os anatómicos portugueses do século XIX sempre disseram *Pterygoideo, Sterno-hyoideo*... (Soares Franco, Serrano).

As formas propostas por Cândido de Figueiredo vão de encontro a uma tradição secular e afastam-se dos primitivos termos latinos e das suas versões em línguas mais próximas da nossa. Se Albinus e os seus contemporâneos escreviam *Stylo-hyoideus,* se os anatómicos portugueses clássicos escreveram *Stylo-hyoideo*, os espanhóis dizem *Estilo-hioideo* e os italianos *Stilojoideo,* por que motivo havemos nós de pronunciar hoje *Estilo-hioide* e não *Estilo-hioideu?*

As razões que apresentei não tiveram eco, e os estudantes e os médicos, ao lado da prosódia, por assim dizer oficial, começaram a adoptar as formas aconselhadas pelos filólogos, nem sempre uniformes, o que veio aumentar a confusão.

Cláudio Basto (12) apresenta razões plausíveis a defender que se empregue o substantivo *mastoide* e o adjectivo *mastóidico,* em vez de *mastoideu*, *mastoídeo* e *mastóideo*...

José Inês Louro (14) também se ocupa do assunto, apoiando a opinião dos filólogos.

Vê-se, pois, que são extraordinàriamente divergentes as opiniões dos anatómicos e dos filólogos; e, por isso, que será extremamente difícil chegar a

um acôrdo para a uniformização da linguagem anatómica portuguesa.

Mas, perante a dificuldade, não devemos desanimar. Para ir tentando estabelecer uma certa ordem nesta matéria, parece-me que devemos começar organizando vocabulários anatómicos, ouvindo o povo e consultando os clássicos.

Há perto de vinte anos que me ocupo da colheita de termos anatómicos populares, no Pôrto e nos concelhos de Santo Tirso e Vila Nova de Famalicão.

Em 1919 publiquei um esbôço de vocabulário anatómico popular (9), que foi aproveitado na 3.ª edição do Dicionário de Cândido de Figueiredo, e, daí em diante, continuei a registar termos ouvidos por mim.

A minha colecção, que vai a seguir, quási dobrou a que publiquei em 1919. Salvo excepções muito raras, que vão marcadas com *, tôdas estas palavras foram por mim ouvidas.

Muitas delas vão abonadas por clássicos e cumpro o dever de apresentar os meus agradecimentos, pelo auxílio que me prestaram, aos Srs. Dr. Alberto Saavedra, Dr. Augusto C. Pires de Lima e Dr. Alexandre Lima Carneiro.

Podia ter ampliado o meu vocabulário, se aproveitasse muitos termos recolhidos por outros.

Mas, como desejo apresentar apenas a minha contribuïção pessoal, limitar-me-ei a citar outros trabalhos da mesma índole, de que tenho conhecimento.

Nem todos os meus vocábulos são de Anatomia humana, pois também recolhi os de Anatomia comparativa dos animais domésticos, de Anatomia Patológica, de Teratologia, bem como alguns de Fisiologia, de Obstetrícia e ciências afins.

Não registei termos obscenos, e fiz por enjeitar os de calão.

A minha modesta obra pode ser confrontada e ampliada com as seguintes:

Em 1910, António Barradas (2) traduziu para português a parte osteológica dos Nomina Anatómica de Basileia, guiando-se principalmente por Serrano. Afirma no seu «Vocabulário» que o anatómico lisbonense pronunciava *mastoideu, mastoideia*, assim como os médicos das três escolas portuguesas, que não tinham aceitado a sugestão de Gonçalves Viana e de Cândido de Figueiredo.

Em artigos publicados posteriormente, António Barradas (4), citando diversos trabalhos anteriores de portugueses e brasileiros, faz a crítica do citado livro de Cândido de Figueiredo.

Em 1915 publicou Alberto Saavedra (5, 6) dois valiosos trabalhos, onde arquivou muitos vocábulos, ainda desconhecidos dos dicionários, vocábulos por êle colhidos, quer directamente do povo, quer nas obras de Fialho de Almeida.

No mesmo ano, António Barradas (8) defendia, na Faculdade de Medicina do Pôrto, uma tese notável sôbre a linguagem médica de Portugal e Brasil. Consta êsse trabalho de um extenso vocabulário, onde se encontram muitos termos anatómicos. Tinha António Barradas, de colaboração com João Saavedra, planeado a edição de um «Dicionário de termos técnicos de medicina». Infelizmente, apenas foram publicados os primeiros fascículos dêsse dicionário.

Indo no encalço de Barradas, defendeu, em 1919, a sua também valiosa tese sôbre a linguagem médica popular Alberto Saavedra (10), que arquiva numerosos vocábulos do povo, com freqüentes abonações de clássicos.

Pêna foi que Barradas e Saavedra parassem, há perto de vinte anos, nas suas tão frutuosas investigações sôbre a terminologia científica popular!

Em 1926 publicaram os irmãos Ferreira Soares (11)

uma ampla colheita de termos anatómicos ouvidos na região da Feira.

No ano seguinte, Cláudio Basto (12), que tanto se tem distinguido pelos seus trabalhos de etnografia e filologia, publicava o seu opulento vocabulário camiliano, onde não se esqueceu de fazer judiciosas considerações sôbre a terminologia anatómica.

Pouco depois (1928) Luís de Pina (13) editava o vocabulário anatómico popular colhido em Guimarãis.

Mencionarei, por último, os artigos de José Inês Louro (14) sôbre questões de linguagem médica, publicados desde 1934.

Os trabalhos a que aludo citam ainda outros, que omito por brevidade ou por não me ser possível consultá-los, e que devem completar a bibliografia portuguesa do assunto.

Da bibliografia brasileira não deverei esquecer o vocabulário médico popular coligido por Afrânio Peixoto, no seu livro «Missangas», S. Paulo 1931.

Vocabulário Anatómico

A

Achegar — levar ao macho — diz-se das fêmeas dos animais domésticos (vacas, éguas, jumentas, cabras, porcas).

Afouto — sàdio, valente.

Aguadilha — linfa.

Água — urina; líquido amniótico.

Verter águas — urinar; romper-se a bôlsa-de-águas.

Cf. o passo de Camões *(Auto de El-Rei Seleuco)*:

«Os Physicos vem e vão,
Sem saberem minhas mágoas,
Nem o pulso me acharão;
E se o querem ver nas águas,
As dos olhos lh'o dirão».

(Pela inspeção da urina os antigos médicos faziam diagnósticos.)

Agulha — dente canino da primeira dentição.

«O menino está a deitar as agulhas».

Alcançar — gravidar.

Aleijado — paralítico.

O povo chama aleijados aos paraplégicos, que andam de rastos. É a única tradução que acho para o francês «cul-de-jatte».

Aliviar-se — parir.

Às vezes aludem à saída da placenta (dequitadura). «Não estou prenha nem parida», dizem as puérperas que já expeliram o feto, mas não a placenta.

Altarar-o-febre — o contrário de avagar. Elevar-se a temperatura.

Alto-da-cabeça — vertex.

Amiüdar — emmagrecer.

Anaínho / **Anáio** } anão.

Anazado — atrofiado. Diz-se das crianças fracas.

Anca — primeiro segmento do membro inferior.

O povo, às vezes, diz *arca*.

Andar ao mancli-mancli — coxear, mancar, claudicar.

Andar-de-gatinhas — diz-se das crianças que ainda não adquiriram a atitude erecta.

Andar-de-mês — i. e. no mês consecutivo ao parto.

Anjinho — Cadáver de criança.

Apertadoiro — faixa que usavam as crianças recém-nascidas.

Apojadoura-do-leite — Afluência do leite nos mamilos.

Camilo, «Serões».

Ar — fisionomia arrogante. «F. tem certo ar».

Us. por *Gil Vicente* (Flor. de Enganos).

Arcabouço — Tórax.

Arca-do-peito — parede ântero-lateral do tórax. Caixa torácica.

Camilo, «Bras. de Prazins»; «Ret. de Ricardina». «Bruxa de Monte Córdova».
Alencar (Iracema) diz «arcas-do-peito».

Arco — ôsso hióide da Galinha e do Perú.

Artelho — maléolo.

Us. por *Camilo*, «Estrêlas propícias».
Id. por *Gil Vicente* (Tragicom. past. da Serra da Estr., Clérigo da Beira, Nau de Amores).

Assento — ânus e partes vizinhas das regiões glúteas.

Assistência — menstruação.

Avagar-o-febre — declinar a temperatura.

Azambrado — com os membros tortos.

Cfr. *Gil Vicente* (O Clérigo da Beira).

«Casarás polo natal
Com mulher sem tua perda;
Seu corpo como cristal,
E achar-lhe-ás um sinal
No meio da coxa esquerda.
E tem na teta direita;
Hum luar com tres cabelos;
Pola cinta muito estreita,
De hũa nadega contreita,
E **zambra** dos cotovelos »

B

Bafo — ar expirado.

Bagadas — lágrimas.

Camilo «Mist. de Fafe».

Bandó — madeixa espessa de cabelo lançado sôbre a testa. O mesmo que *poupa*.

Barba — mento, queixo.

Us. por *Camilo* «Bruxa de Monte Córdova», «Cenas da Foz», «A viúva do enforc.».

Barbela — mento, queixo.

Barriga — abdomen.

Gil Vicente (Comed. de Rubena, Farsa dos Físicos). *Camilo*, «A filha do Arced.», «A viúva do enforc.».-Com a significação do útero «A filha do arced.».
No Brasil: «Apanhar barriga» — ficar pejada (*Afrânio Peixoto*, «Missangas»).

Barrigada — gravidez.

F. trás uma barrigada, anda com a barriga grande, trás a barriga à bôca—está grávida.

Barriga-da-perna — região sural, r. tibial posterior.

Empregado por *Santucci* (Anatomia 1739) e por *Sá Matos*, (Biblioteca elem. Cirúrgico-Anatómica, 1788).

Barriga-de-água — ascite.

Bazulaque — mulher muito gorda.

Camilo — «A Corja».

Beiça / **Beiço** } lábio.

Sá Matos—(Bibl. elem. cir.-anat.) emprega êste vocábulo no gén. masculino.

Santucci — (Anatomia) chama *beiços* aos grandes lábios de vulva.
Camilo fala em beiço superior (Morg. de Romariz).
Gil Vicente emprega os termos *beiço, beiça* e também *beiço de baixo.*

«Item mais me prometi
Nua à pedra da estrema,
Quando eu tive a postema
No beiço de baixo aqui.»

—diz a Maria Parda no seu Testamento.

Beiço-rachado — lábio leporino.
Bexiga-do-fel — vesícula biliar.

Êste vocábulo encontra-se nos antigos anatómicos portugueses.

Bichinho — recto de criança.

«Êste menino tem o bichinho de fora» — tem prolapso do recto.
Cf. Mal-do-bicho—rectite epidémica dos países tropicais.

Bicho-do-ouvido — diz-se que um indivíduo nos mata o «bicho do ouvido» quando insiste demasiadamente no mesmo assunto. Será referência ao caracol?

(V. *Serrano*—Osteologia, I).
«Cada ouvido he um caracol, de matéria que tem sua dureza» (*Vieira*—Sermões, IV, 330).

Bico-do-pé — extremidade distal do pé.

«Pôr-se em bicos-de-pés».

Bico-do-peito } mamilo
Bico-do-seio }

Camilo—«Grac. que matam».
«Ó bicos de minha mama!»—é o grito desesperado da Maria Parda, de *Gil Vicente.*

Bigode — conjunto dos pêlos implantados na face cutânea do lábio superior.

Bôca-do-corpo — vulva.

Us. por *Fialho de Almeida* (Os Gatos).

Bôca-do-estomago — epigastro.
Bochecha — região genal.
Boches — pulmões do Porco, etc.
Bofe — pulmão.

Empreg. por *José Manuel Chaves* «Febriologia», *Sá Matos* «Bibl. Elem.», e *Santucci.* Idem por *Camilo* «A Filha do Arced.», «Eusébio Macário».

Bogalha-do-ôlho — globo ocular.

Diogo Fernandes Ferreira — «Arte da caça de altaneria», Séc. XVII, chamava *bugalho* ao globo ocular dos falcões e outras aves. No Brasil diz-se *boteco* (*Afrânio Peixoto*, «Missangas»).
Fialho de Almeida (Mad. do Campo Santo) diz *bogalhos* e Eça de Queirós (O Mandarim) diz *bugalho d'olho.*

Bolada — gestação.

«Tive 12 boladas—tive 12 partos ou abortos».

Bòlinhas — testículos. Ouvido na Póvoa-de-Varzim.
Bom-sucesso — parto normal.
Braço — braço, cotovelo e antebraço.
Branco-do-ôlho — esclerótica.

Camilo—«O Santo da Mont.».

Brinco — o mesmo que *conta.*
* **Bucha-do-braço** — região anterior do braço.

Camilo—«Bruxa de Monte Córd.».

***Bucha-da-perna** — V. Barriga-da-perna.

Camilo — «O Santo da Mont.».

Bucho — estômago do Porco.

Camilo — «Morg. de Rom.», «Maria Moisés», «Bruxa de Monte Córdova», designa assim o estômago humano.

«Meter-a-fala no bucho» — fazer calar.

Camilo — «O que fazem mulheres».

Buço — bigode incipiente.

Buraco-de-ouvido — canal auditivo externo.

C

Cabeça-do-dedo — extremidade distal do dedo.

Cabeça-do-membro — glande.

Cabeleiro — um cabelo.

Cachaceira — nuca.

Cachaço — nuca.

Usado por *Santucci* e *António de Almeida* «Med. oper.», 1825.

Idem por *Camilo* («Filha do Arced.», «Viúva do Enforc.»).

Caco } abóbada craniana.
Caco-da-cabeça }

V. *Casco*.

***Cadeiras** — ancas.

António de Almeida chama «junta-das-cadeiras» à articulação coxo-femural.

Têrmo us. por *Fialho de Almeida* (Mad. do Campo Santo).

Calcanhar — parte posterior do colo-do-pé.

Us. por *Gil Vicente* (Nau de Amores).

Caluga — nuca. Tecidos moles da nuca e pescoço (do Porco).

No sentido de *nuca*, us. por *Camilo* «Morg. de Romariz».

Id. «Santo da Montanha».

Cambado — com as pernas tortas.

Campaínha — úvula.

Empreg. por *Sá Matos*.

Id. por *Camilo* «Morg. de Romariz», «Ela bocejava nos entreactos até mostrar as campaínhas»,

Cana-do-nariz — ossos nasais.

«Os *nasais* são pares, unidos na linha média, lamelares, trapesóides, formam a parte saliente da *cana do nariz*», (*Serrano* — Trat. de Osteologia humana, 1, Lisboa. 1895).

Canas-do-braço — cúbito e rádio.

Garrett (Romanceiro-Bernal francês).

António de Almeida (Mét. de curar as feridas das armas de fogo, 1717) chama faca-de-entrecanas à faca intereóssea.

De uma pessoa forte diz-se «é duma cana só».

V. *Pulso*.

Canela-da-perna — bôrdo anterior da tíbia, região tibial anterior.

Santucci usa o termo *canela*.

Idem *Camilo* «Filha do Arced.», «Cenas da Foz» e *Fialho de Almeida* «O país das uvas».

Id. *Gil Vicente* «Auto da Hist. de Deus».

Canhoto — que trabalha com a mão esquerda.
Canto-da-bôca — comissura labial.
Cantos-dos-olhos — ângulos dos olhos.

Emp. por *Santucci*.

Capado — castrado.
Capador — perito na castração dos porcos.
Capação — castração.
Capão — galo castrado.
Capar — castrar.
Capelas-dos-olhos — pálpebras.

Santucci usa o termo «capela».

Cara — face.

Usado por *Santucci* e *Sá Matos*.
Id. por *Gil Vicente*.

Caracóis — madeixas de cabelo anelado.
Carcassa — esqueleto. Pessoa velha e alquebrada.
Careca — calvo.
Carne-viva — região superficial, a que falta a pele.
Caroço — adenite.

Afrânio Peixoto (Missangas) e *Luís de Pina* (Terminol. pop. anatómica) traduzem caroço por cartilagens da laringe (caroço-do-pescoço).

Casco — couro cabeludo, crânio, unha do Boi ou do Cavalo.

«Puxar pelo caco» — pensar.
Camilo — «Am. de Perdição»; *Serrano*, (Osteologia I); *Bernardes*, «Ex. espirituais» designam por casco o crânio humano.
Id. *cascos* (*Camilo* — «Maria Moisés»).
Id. *cascarias* (*Camilo* — «Cavar em ruínas». XIII).
V. *Caco-da-cabeça*.

Catracego — estrábico.

«É catracego, olha contra o govêrno».

Caveira — crânio ósseo.
Cera-do-ouvido — cerúmen.
Cerno, **Cêssego**, **Cêsso** } recto

Êste último usado por *Santucci* e por *António Ferreyra* «Cirurgia», 1705.
O povo também chama *cerno* à parte inferior da coluna vertebral.
Fialho diz *sesso*.
Também há quem escreva *sêssego*.

Céu-da-bôca — abóbada e véu palatinos.

Camilo, «Cenas Contemporâneas», «O Esqueleto», «Filho Nat.», «Amor de Salvação.»

Chave-da-mão — largura da região palmar ao nível da comissura do polegar.
Ângulo formado pelo polegar e indicador estendidos.
Cheia, adj. — grávida (diz-se das vacas).
Chicha — carne.
Chucha — mamilos das mulheres que amamentam.
Cinta — circunferência do tronco, acima das cristas ilíacas.

Us. por *Gil Vicente*, «O Clér. da Beira». V. o termo **azambrado**.

Coado — pálido.

Us. por *Camilo* «Anátema». (V. *Cláudio Basto*—A linguagem de Camilo).

Coelhos — músculos soas (do Porco).

Coiro-cabeludo — partes moles da região epicraniana.

Colada — vísceras torácicas, com a traqueia, a laringe e a língua (no Boi, Carneiro, etc.).

Camilo «O esqueleto», «Cenas da Foz».

Colo — pescoço.

«F. trás o menino ao colo». Cf. *Gil Vicente:*

«O meu triste e avesso fado
Desde o colo da parteira
Me quis mal de tal maneira
Que não sei por que pecado
Sempre me vi estrangeira».

(Com. de Rubena).

Contas — apêndices piriformes que as cabras e os porcos possuem algumas vezes (cabras conteleiras).

J. A. Pires de Lima — Agenesia do canal audit. ext. e atrofia da orelha «An. C. Fac. Med. Pôrto», II.

Corcunda — cifótico. Cifose.

Cordoveias-do-pescoço — músculos esterno-cleid.-mastoideus salientes em indivíduos magros.

Camilo — «O Santo da Mont.», «Retrato de Ricard.», *Cruz e Silva* — «Hissope» III.

Corlas — bilis expelida por vómito.

Também empreg. no Brasil (*Af. Peixoto* — «Missangas».

Coroa — tonsura dos eclesiásticos.

Gil Vicente emprega já êste vocábulo (Romagem de Agravados, etc.).

Corpo — tronco.

Corropio — turbilhão de cabelos. O mesmo que *redemoinho*.

Costado — dorso.

Camilo «A filha do Arced.».

Costas-da-mão — região dorsal da mão.

Costela-mendinha — duodécima costela.

Cit. por Ricardo Jorge.
Dá-se êste nome à região das falsas costelas no Boi.
No Brasil diz-se costela-mindinha (*Af. Peixoto* «Missangas».

Costelas — hipocôndrios.

Costura — cicatriz.

Cotovelo — região olecraniana.

Cotulo-da-cabeça — vertex.

Cova-da-mão — Poculum Diogenis.

Cova-do-dente — alvéolo dentário.

Cova-do-ladrão — fosseta da nuca.

Coxão — coxa da galinha.

Cravo — verruga cutânea.

Criança-de-peito — criança de mama, que ainda não foi apartada.

Cruzes — região lombar.

Camilo—«Cav. em Ruinas«, XIII,

Cultivada — o mesmo que prenhe. Diz-se das vacas, quando estão grávidas.

Curva-do-braço — região da flexura do cotovelo, sangradouro.

Curva-da-perna — região poplítea.

Cuspe — saliva.

Gil Vicente diz «cuspinhos» no *Auto das Fadas.*

D

Dar-de-corpo — defecar.

Debaixo-do-braço — cavidade axilar.

Dedo-grande — hallux.

Dedo-mendinho — 5.° dedo, dedo auricular.

Camilo—«O bem e o mal».

«O mendinho foi à caruma,
O vizinho foi à lenha,
O maior-de-todos achou um ovo,
O fura-bolos fritou-o.
O mata-piolhos lambeu-o.»

(Popular).

«Resta-me consignar, por portuguesissima, a pitoresca e expressiva designação popular dos dedos da mão, do quinto para o primeiro: o *meminho* (corrupção de minimo), *seu vizinho* (anular), *pai de todos,* (médio), *fura bolos* (indicador), *mata piolhos* (polegar).»

(Serrano — «Trat. de Osteologia», II).

Defunto — cadáver de adulto.

Degajado — derreado, com dificuldade nos movimentos.

Deitar-a-barriga — abortar.

Dente-de-baixo — da maxila inferior.

Dente-de-cima — da maxila superior.

Dente-da-frente — incisivo.

Dente-do-siso — último grande molar.

Desandadela — abôrto.

Desfazer-o-porco — dividi-lo às postas, esquartejá-lo.

Desnocar — luxar uma articulação.

«Desnocara um joelho», *Camilo* «Am. de Perdição», «Mist. de Fafe».

Trocar-a-noca — andar desajeitàdamente.

Desmancho — abôrto.

Us. também no Brasil *(Af. Peixoto*—Missangas).

Doairo — fisionomia.

«Esta menina tem um doairo triste». Também se diz doário.

Gil Vicente usa êste vocábulo (Auto past. português, Comédia de Rubena, Quem tem farelos).

E

Elo-da-espinha — vértebra.

«Viam-se-lhe os èlinhos da espinha», diz-se de pessoa muito magra.

Embaraçada — grávida.

Embigo — região umbilical.

Empreg. por *Santucci, Sá Matos, J. Manuel Chaves* e também por *Filinto Elisio.*

Muito usado por *Gil Vicente* (Auto da B. do Purgatório, etc.).

Embigueira (ou **imbigueira**) — cordão umbilical.

Termo colhido em Paredes pelo dr. *A. Saavedra.*

Em-leitão — nú.

Empèquecido — atrofiado no desenvolvimento, atardado *(arrièré).*

Emprègado — paralítico, entrèvado.

Em-pelote — nú.

Encarangado — paralítico.

Camilo «A engeitada».

Encomenda — pénis.

Encontros — ombros.

«F. é largo dos encontros» — com ampla distância biacromial.

Camilo emprega o termo em «Dôze casam. felizes».

No seguinte passo, creio que designa por êsse termo a bacia: «a rapariga trás menino na gera. Repare-lhe para aqueles encontros...» (O Sangue).

Encorrilhas — rugas cutâneas.

Engatinhar — o mesmo que andar-de-gatinhas.

Engiva — gengiva.

Engulideiras — faringe e esófago.

«Passar às engulideiras» — engulir.

Enjècido — atrofiado, atardado *(arrièré).*

Entranhas — vísceras.

Termo usado por *Santucci* e por *António de Almeida.*

Gil Vicente dá-lhe o significado de útero (Com. de Rubena, Nau de Am., Frágoa do Amor, Auto da B. da Glória, Com. do Viuvo, D. Duardos).

Entretêtos — faixa média da face ventral do corpo, que abrange as duas séries de glândulas mamárias (no Porco).

O povo pronuncia *antretetos.*

Envide — cordão umbilical.

Soares Franco «Elem. de Anatomia», 1818.

V. invide, vide.

Também já ouvi dizer *enguia.*

Enxúndia — tecido adiposo que envolve as vísceras da Galinha.

Camilo «Cav. em ruinas» XIII.

Esbaforir — ter dispneia.

Esganifado — muito magro, esquelético.

Esguedelhado — com o cabelo desajeitado, por pentear.

Espinha — coluna vertebral.

Camilo — «A Bras. de Prazins», «A queda dum Anjo», «Vinte horas de liteira», À primeira porção do rachis chama espi-

nha cervical (O degredado) e a tôda a coluna espinha dorsal (Filho N.).
V. *Elo-da-espinha.*

Espinhaço — coluna vertebral.

Empreg. por *Santucci* e *Soares Franco.*
Id. por *Camilo* «Amor de Salvação», «O degredado».
Id. por *Gil Vicente* (Rom. de Agravados).

Espinhela — apêndice xifoideu.

Empreg. por *Santucci* e por *J. Manuel Chaves* «Febriologia», 1790, *Gomes Lourenço* «Cir. Clínica», e também por *Camilo* «A cav. da mártir».

A espinhela caída provoca, segundo o povo, a clorose e outros estados anémicos. A crença estende-se ao Brasil (*Afrânio Peixoto* — «Missangas».

Estámago — estômago.

Us. por *Camilo* «O filho natural».

Estantio — espantado, pasmado.

Esquerdo — que trabalha com a mão esquerda.

Ex-barrigar — parir.

Expedir — morrer. «Está a expedir...»

F

Fábrica-coberta — fimose.

Faltas — amenorreia.

Falta-de-ar — dispneia.

Fanado — com falta de uma das orelhas.

Fato — vísceras.

«Vomitei tanto, que me veio o fato à bôca».
Empreg. por *Camilo* «Euséb. Macário».

Fazer-a-sua-vida — defecar.

Febrão — língua saburrosa.

Febras — tecido muscular (do Porco).

Fecho — região sacro-coccígea.

Fel — bile; vesícula biliar com o seu conteúdo (no Porco).

Us. por *Gil Vicente* no «Auto da B. do Purgat.» e no «Auto das Fadas».

Fígados — fígado.

Usado por *Bernardes* e por *Camilo* «Carl. Angela».

Figura — face. Ameaça de agressão: «Eu salto-te à figura!».

Us. por *Gil Vicente* (Auto da Hist. de Deus) e por *Sá Matos.*

Fio — tendão. Sobretudo os tendões do punho, do colo do pé, da mão e do pé.

Fio-da-espinha
Fio-das-costas
Fio-do-lombo } coluna vertebral.

Flauta — perna. Cf. etimologia de tíbia.

«Dar às flautas»—fugir.
Camilo «A Corja».

Focinho — face, nariz; maxila superior com as fossas nasais (no Porco).

O povo chama *fuças* às fossas nasais. Êsse termo é sinónimo de focinho. No Brasil diz-se *fuças* ou *fussas* (*Af. Peixoto* «Missangas»).
Muito us. por *Gil Vicente* (Auto da B. do Inf., Nau de Amores, Auto das Fadas, etc.).

Fole
Fole-das-migas } estômago.

Fôlego — pessoa.

«O rio Ave há-de comer um fôlego vivo por dia» — morrerá cada dia uma pessoa afogada.

Fonte — região temporal.

Camilo — «Amor de Salvação», «A Caveira da Mártir», «Bruxa de Monte Córdova».

Fôrça — hérnia.

«Fiz uma fôrça» — adquiri uma hérnia.

Fortuna — mancha branca nas unhas.

Fralda — região da vitela, que fornece carne barata.

Fundo-das-costas — região sacro-coccígea.

Fura-bolos — dedo indicador.

G

Gadelhas — cabelo comprido.

Us. por *Gil Vicente* (Exhort. da Guerra).

Garganta — faringe, laringe, pescoço.

Camilo «A Filha do Arced.», «O Esqueleto», «A Morg. de Romariz», «Carl. Angela», «Viúva do Enforc.».
Fialho «Contos», «Cid. do vício», «O país das uvas», «Barbear, pentear».

Gargomilo — faringe.

Gasganete — pescoço.

Camilo diz *gasnete* «Cenas Contemp.».
Id. *Fialho de Almeida* «O País das Uvas».

Gèradoiro — gravidez.

«F. anda com um gèradoiro» — F. está grávida.

Golas — garganta. Cf. vocábulo italiano.

Gorgomilo — o mesmo que gargomilo; pescoço.

Us. no pl. por *Camilo* «A viuva do Enforc.», «A filha do Arced.», «O Santo da Mont.», «Eusébio Mac.», «Ret. de Ricardina».

Af. Peixoto (Missangas) diz *gorgomilho*.
Gil Vicente diz gorgomilo (Farsa dos Físicos) e gorgomileiras (Pranto de Maria Parda).

Gorje — traqueia e laringe do Porco.

Goto — endo-laringe.

«Engasguei-me, caíu-me uma migalha no goto».

Gozar — violar, desflorar.

Grade-do-peito — região costal.

Grão
Graeiro } testículo.
Greiro

Grenha — cabelo comprido.

Gùelas — faringe.

Camilo diz «goelas» (O Comendador, Viúva do Enforc.) e também «guelas» (Morg. de Romariz).
Gil Vicente diz também guelas:

«Triste desaventurada
Que tão alta está a canada
Para mi como as estrelas;
Oh, coitadas das guelas!
Oh, guelas das coitadas!»

— pranteia-se a bêbada Maria Parda.

I

Ilharga — região ilíaca; espinha ilíaca ântero-superior.

Termo usado por *Santucci*. *Gil Vicente* diz «Ilhargadas» (Comédia de Rubena, Triunfo do Inverno).

Impossíveis — testículos.

«F. ainda estava na massa dos impossíveis»—muito antes de nascer.

Incómodo — menstruação.

Ingua — adenite.

Invide — cordão umbilical.

Us. por *Camilo* «Maria Moisés». V. *Envide*, *vide*.

J

Jarrete — região poplítea.

Us. por *Camilo* «Am. de Perdição».

Joanete — 1.ª articulação metatarso-falângica, sobretudo no *hallux-valgus*.

Us. por *Camilo* (Doze casam. felizes, Cenas da Foz, O Comendador, «Viúva do Enforcado», «O que fazem mulheres»).

Jogadoiro — articulação.

Em Chaves e em Margaride também se diz *jôgo*.

Julgadoiro — o mesmo que jogadoiro.

Junta — articulação.

L

Lagrimejar — chorar.

Levantada —diz-se dos animais domésticos com cio.

Levar-a-carrachucho — conduzir uma criança às costas, com os membros inferiores aos lados do pescoço.

***Levianos**—pulmões do Porco.

Us. em Vairão (Vila do Conde).

Limões—seios de rapariga virgem.

Cf. *Camões* «Os Lusíadas», IX, 56.

«Os formosos limões ali cheirando,
Estão virgíneas têtas imitando».

Lobinho — quisto sebáceo do couro cabeludo.

Lombos — músculos das goteiras vertebrais (do Porco).

M

Maçã-da-cara — região malar.

Camilo diz «maçã-do-rosto» («Vingança», «Morg. de Romariz»).

Madre — útero.

«F. tem a madre caída» — tem prolapso do útero.
Empreg. por *Sá Matos*.
Também us. no Brasil (*Af. Peixoto* «Missangas»).

Em *Gil Vicente:*

«Ó Senhora Biscaïnha,
Fiai-me canada e meia,
Ou me dai uma candeia,
Que me vai esta alma minha.
Acudi-me dolorida,
Que trago a madre caída
E çarra-se-me o gorgomilo.»

(Pranto de Maria Parda).

—«E levar-me-heis ao ombro
Não me corte a madre o frio».

(Farsa de Inês Pereira).

Maior-de-todos — dedo médio.
Malota — com cifose raquítica.
Mama — região mamária.
Maneta—com ausência parcial ou total dum dos membros superiores.
Manco — com ausência total ou parcial dum dos membros inferiores.
Maneio — gordura do boi.
Mão-travessa—largura máxima dos quatro últimos dedos em adução.
Marranica — cifótico.
Marreca—com cifose raquítica.
Mata-piolhos — dedo polegar.
Meio — pele e tecido célulo-adiposo das regiões compreendidas entre as pás e os presuntos (do Porco).
Membro — penis.

Sá Matos «Bibliot. Elem.» e *Santucci.*

Menina-do-ôlho — pupila.

Cf. *Gil Vicente* (Amadis de Gaula).

«Y como digo, aunque pene,
Disimula sus enojos.
Como á su estado conviene;
Pero dende niña os tiene
En las niñas de sus ojos.»

Também usado por *Camilo.*

Mês — menstruação.
Mijina / **Mijo** } urina.
Mioleira—o mesmo que miolos.
Miolos — encéfalo.

Santucci usa os termos «miollo grande» (cérebro) e miollos. *Fonseca Henriques* («Anc. Medicinal», 1731) diz *meolos.*
Camilo usa o termo em «A Cáv. da Mártir» e *Bernardes* nos «Exerc. Espirituais». No «Am. de Perdição», *Camilo* designa por miolo o cérebro e em «O Degredado» dá o nome de miolos aos hemisférios cerebrais.
Gil Vicente emprega o vocáb. «miolos» muitas vezes (Exhort. da Guerra, Velho da Horta, Auto da Fama, etc.).

Mirolho — estrábico.
Miúdo — de pequena corpulência.
Miúdos — vísceras dos animais domésticos (galinha, etc.).
Mó — dente molar.

Moela — estômago da Galinha e outras aves.

Gil Vicente fala nas «muelas dos patos» (Auto da Lusitânia).

* **Mola-patelha**—rótula. Ouvido em Marco-de-Canavezes.

V. *Serrano* «Osteologia» II.

Moleira — grande fontanela.

Santucci designa por «moleira» o vertex e por osso da moleira o parietal.

Muitas vezes empreg. por *Gil Vicente* (Farsa dos Físicos, Cortes de Júpiter, etc.).

Molejas — corpo tiroideu dos Mamíferos domésticos.

Moleirinha — grande fontanela.

Empreg. por *Soares Franco.*

Monco — muco nasal.

Empregado por *J. Bento Lopes* «Anno Medico» 1796.

Mosca — conjunto dos pêlos implantados na face cutânea do lábio inferior.

Mouco — surdo.

Móvito — abôrto.

N

Namorada — desflorada.

V. *Camilo* «Mistérios de Fafe» e «Demónio do Ouro» (*apud Cláudio Basto* — A linguagem de Camilo): *filho-de-namôro*— filho bastardo.

Narizes — fossas nasais.

Empreg. por *Camilo* «Amor de Perdição» e *Rui de Pina* «Cr. de El-Rei D. Duarte», XIV.

Nascedouro — porção terminal do canal vulvo-vaginal.

«A criança já está no nascedouro».

Natureza—órgãos sexuais masculinos.

Navio — esterno das Aves (Galinha, Peru).

Nervo — tendão, aponevrose (nos animais domésticos).

* **Norsa** — articulação.

Ouv. em Castanheira-de-Pera.

Nós-dos-dedos — face dorsal das articulações metacarpo-falângicas e interfalângicas.

V. *Serrano* «Trat. de Osteologia humana», II.

Nuca — região occipital.

O

Obrar — defecar.

Ocupada — grávida.

«F. anda ocupada»—F. está grávida.

Ôlho

«Deitar o rabo do ôlho»—espreitar.

«Deitar mau olhado»—provocar a infelicidade a alguém. «Olhar contra o Govêrno»—ser estrábico.

V. Vista, Vesgo, Bogalha-do-ôlho, Menina-do-ôlho.

Olheiras — sulco correspondente ao bôrdo aderente das pálpebras inferiores.

Ombro — região deltoideia.

Camilo dá-o como sinónimo de braço («Am. de Perd.»).

Operação-de-barriga-aberta — laparotomia.

Orelha — pavilhão auricular.

Orelheira — orelhas de Porco.

Ossada — esqueleto.

«Dar a ossada» — morrer.
Uusada por *Camilo* «Retr. de Ricardina».

Ôsso-do-cerno — extremidade inferior da coluna vertebral.

Ossos-da-soã — coluna vertebral (do Porco).

Ouvido — canal auditivo externo.

Oveira — ovário e oviducto da Galinha.

Fialho diz *oveiro* (Os Gatos).

P

Pá — membro anterior, menos o segmento distal (do Porco).

Palma-da-mão — região palmar.

Palmo — distância entre as polpas dos dedos polegar e auricular em abdução forçada.

Papada — tecidos moles da região ântero-lateral do pescoço (do Porco).

Papo — primeiro estômago das Aves.

João de Barros (Panegíricos) confunde a laringe do Rouxinol com o papo: «Plínio por outra tanta diversidade de palavras explicou, acharemos que todas as proporções da música estão marcadas no papo de um tão pequeno animal, como é êste passarinho.»

Párias — secundinas.

Empreg. por *Fonseca Henriques* «Ancora Medic.». *Joam Vigier* (Thesouro Apollineo, 1745) diz «pareas».

Parida, s. f. — parturiente, puérpera.

Us. por *José M. Chaves* e *Fonseca Henriques*.

Paridura — parto.

«Morrer da paridura».

Partes } órgãos genitais ex-
Partes-fracas } ternos mascul.

Parto — lóquios.

Passar — morrer.

V. *Cl. Basto* — «Ling. de Camilo».
Cf. termo inglês *passed away*.

Passarinha — baço?, órgãos genitais femininos.

«Treme-lhe a passarinha».
Empreg. por *Aquilino Ribeiro* «Via Sinuosa».
Us. no Brasil (*Af. Peixoto* — Missangas).
O anatómico brasileiro *Silva Santos* diz que «passarinha» é o pâncreas.

Pé-aberto — com um entorse.

Pé-torto — pé bôto.

«Ponha aqui o seu pèsinho,
Ponha aqui ao pé do meu:
Se êle é torto, enganchado,
O Senhor assim mo deu.»

(Quadra popular)

Pedro — cego (do Porco).

Pegar — conceber. Diz-se dos Mamíferos domésticos.

Peito — thorax; região mamá-

ria; região esternal do Porco.

Camilo emprega o termo *peitos* como sinónimo de mamas («O esqueleto»), e usa o mesmo termo no singular com o significado de thorax («Vingança», «O Santo da Montanha»).

Com o mesmo significado o empregam *Júlio Diniz* (Pup. do senhor reitor) e *Fialho* (Contos, Pasquinados).

Peito-do-pé — região dorsal do pé.

Pelado — com falta de cabelos ou pêlos; diz-se dos homens e dos animais domésticos.

«Êste é de raça de cão pelado».

Peleiro — pêlo.

Peludo — hirsuto.

Penca — nariz.

Pente — púbis.

Pera — conjunto de pelos implantados no mento.

Perdedela } abôrto.
Perigadela }

Perigar — abortar.

Perna — membro inferior, menos a anca e o pé.

Pernil — segmento distal de qualquer dos membros (do Porco).

Pés-de-galinha — rugas cutâneas divergentes junto dos ângulos externos dos olhos.

Pestanas — cílios.

Pissalho — pénis dos animais domésticos.

Polegada — comprimento da falangeta do polegar.

Ponta-do-nariz — extremidade do nariz.

Pontas-dos-dedos — extremidades livres dos dedos.

Posterior, s. m. — regiões glúteas.

Gil Vicente diz pousadeiro (Comédia de Rubena, etc.).

Poupa — madeixa de cabelos salientes na região frontal.

«Não quero mulher de poupa
Nem de caracois na testa:
Eu não quero ser a árvore
Onde o cuco faz a festa.»...

F. C. Pires de Lima «Cantares do Minho», 823.

Prenha, adj. — grávida.

Presunho — V. *pernil*.

1.º dedo das galinhas.

* **Presuntinho-da-mão** — eminência thenar.

Reg. por *B. Sueiro* (Arcadas arteriais palmares, «Arq. de Anat. e Antropol.», III).

Presunto — membro posterior do Porco, menos o pé.

Pucho — cabelo da mulher amarrado no vertex ou na região occipital.

Pulso — punho.

Camilo fala em «Piramidal do pulso» (Bruxa de Monte Córd.) e em *pulsos de uma só cana* (Grac. que matam).

V. *Canas-do-braço*.

Punho-fechado — mão com os dedos flectidos.

Q

Quadril — anca; parte externa da região ilíaca.

Camilo «Bruxa de Monte Córdova» emprega o termo *quadris*.
Id. «O Comendador» e «Maria Moisés».
No sing. us. por *Fialho de Almeida* (O País das uvas).
Gil Vicente emprega o termo no «Auto da B. do Purgat.» e na «Com. de Rubena». Naquele, diz o Diabo à regateira Marta Gil:

«Folgo eu bem porque viestes
Oufana e dando ó quadril»

Quebrado — com uma hérnia. O mesmo que *rendido*.

Queixada — mandíbula do Porco.

Queixadas — maxilas.

Us. por *Camilo* «Mist. de Fafe».
Gil Vicente emprega muitas veses o termo (Auto da B. do Purgat., Nau de Amores, etc.).

Queixal — dente molar. O mesmo que *mó*.

Queixo — mento.

Santucci diz «queixo inferior» ou «barba».
Camilo diz queixo superior por maxila superior (Amor de Perdição) e queixo inferior por mandíbula (O Cego de Landim).

Queixos — maxilas.

Us. por *Camilo* «O filho nat.».

R

Rabada — extremidade caudal do bacalhau, pescada ou outro peixe.

Rabadilha — coccyx.

Us. por *Gil Vicente* (Farsa dos Almocreves).

«Nas obras clássicas de Cruz e Ferreira (Século XVII), esta parte do espinhaço recebe portuguesissimamente o nome de *rabadilha* — também termo castelhano usado por Martinez no século passado e ainda hoje por Calleja — que não merece o olvido dos modernos anatómicos.»

(*Serrano*—«Tratado de Osteologia humana, I, Lisboa 1895).

Rabo — cauda; ânus e regiões glúteas no Homem.

Muito usado por *Gil Vicente* (Auto da Feira, Auto da B. do Inferno, etc.).

Ranho — muco nasal.

Ratinhos — dentes da primeira dentição.

Redemoinho — turbilhão na implantação dos cabelos.

Redenho — mesentério e outras pregas peritoniais (no Porco).

Us. por *Santucci*, *Camilo* «Cego

de Landim» e *Ricardo Jorge* «Em verdade».

Reins s. f. — região lombar.

«Doi-me a reins».
Camilo emprega-o como sinónimo de rins «A Bruxa de Monte Córd.» (os réins).
Usa o mesmo termo na «Filha do Arced.» e «O Condenado».

Render — adquirir uma hérnia.

«F. rendeu» ou «é rendido» — tem uma hérnia.

Repas — madeixas raras de cabelo lançadas sôbre a testa.
Rijões — músculos largos do dorso, thorax e abdomem (do Porco).
Ril — rim dos animais domésticos.
Rilada — tecido adiposo peri-renal (do Boi).
Rins — região lombar.

Us. por *Camilo* «O Comendador», «A Viúva do enforc.».

Rosto — face.

Us. por *Santucci* e *José Manuel Chaves*. Id. por *Sá de Miranda*.
Empr. por *Gil Vicente* (Auto da Alma, Rom. de Agravados, etc.)

Rugibó — borborismo.
Ruim — epitelioma cutâneo, cancroide.
Rutura — hérnia.

S

Sabugo — medula (do Porco).
Sabugo-da-unha — derme sub-unguial, madre da unha.

Us. por *Camilo* «Estrêlas prop.».

Sabugo-do-ôsso — medula óssea.
Saingue — sangue.
Sangradouro — região da flexura do cotovelo.
Sanguidade — hereditariedade.

«Isto é de sanguidade» — é hereditário.

Saúde — menstruação.
Seio — mama.

Us. por *Camilo* «O esqueleto», «A Corja». Promontório dos seios diz em «O Degredado».

Semblante — fisionomia.

Us. por *Gil Vicente* (Com. de Rubena), que também diz sembrante (Auto da B. do Purgat.).

Setemesinhos — indivíduo que nasceu prematuramente, com sete meses de gestação.
Seu-vizinho — dedo anular (vizinho do dedo mendinho).
Singela adj. — animal doméstico fêmea (vaca, égua), quando não está grávida.
Sobrancelha } região supraciliar.
Sobrecenho }
Sôbre-cu — uropígio da Galinha.
Sobrôlho — região supraciliar.

Sôbre olhos diz *Camilo* na «Neta do Arced.».

Sola-do-pé — região plantar.

Camilo diz *planta* (Viúva do Enforc.).

Sovaco — cavado axilar.

Us. por *José M. Chaves.*

Id. por *Camilo* «Bras. de Prazins».

Suiças — conjunto dos pêlos implantados nas regiões massetéricas.

T

Tábua-do-peito — região esternal.

Us. por *Camilo* «Amor de perd.».

Tacões — suiças, quando os pêlos são aparados.

Tempo-mudado — menstruação.

Ter-barbos — ter fastio, anorexia.

Testa — região frontal.

Têta — região mamária.

Us. por *Gil Vicente* (Clér. da Beira, Frágua do Amor).

Tolhido — raquítico, enfezado.

Tornozelo — maléolo.

Us. por *Santucci* e *António de Almeida.*

Idem por *Camilo* «A viúva do enforc.».

Tortas — dores consecutivas ao parto.

Costumam durar três dias.

Touca — epiploons (do Porco).

Toucinho — pele e tecido celular sub-cutâneo (do Porco).

Toutiço — vertex.

Santucci chama toutiço ao occiput.

A confusão já vem do tempo de *Gil Vicente* (Auto da Mof. Mendes):

«E a terceira
Que endoudece em gran maneira,
He o favor (livre-nos Deos)
Que faz do vento cimeira,
E do toutiço moleira,
E das ondas faz ilheos».

Trança — cabelo longo entrelaçado.

Usado por *Camilo* «Viúva do Enforc.».

Trás-da-orelha — região mastoideia.

Das pessoas e das coisas que possuem óptimas qualidades, diz o povo que são «de-trás-da-orelha».

Traseiro — regiões glúteas e períneo posterior.

Us. por *Camilo* «A Brasil. de Prazins».

Traste — pénis.

Trave — freio da língua exuberante.

«Queria que me cortasse a trave a êste menino, que o destravasse».

Tringalha — pénis da criança.

Tripa-de-engulir — esófago (do Porco).

Cf. vocábulo alemão *Speiseröhre.*

Tripa-fina — intestino delgado.
Tripa-grossa - intestino grosso.
Tripas — intestinos. Estômago do Boi.

Us. por *Gil Vicente* no primeiro sentido.

Trombas — fisionomia mal encarada.

Us. por *Camilo* «Am. de Perd.».

Tutano—medula espinhal; medula óssea.

Neste sentido us. por *Fonseca Henriques.*

U

Unto — gordura peri-renal (do Porco).

V

Vazio — flanco.
Ventas — fossas nasais; nariz.

«Dou-te um murro nas ventas».
Us. por *José M. Chaves.*
Id. por *Camilo* «Am. de Perd.», «Bruxa de Monte Córdova», «O Comendador».

Ventre — útero.

«Teve duas crianças dum ventre» — teve dois gêmeos.
Gil Vicente emprega constantemente êste vocábulo.

Vêr-a-raposa — enrouquecer.
Vesgo — estrábico.

Diz o povo que os vesgos olham contra o govêrno. Cf. o seguinte passo vicentino (Romagem de Agravados):

«E o meu é por meus pecados
Vesgo o mais que nunca vi,
Tem os olhos enfrestados,
Se lhe falares ou assi,
Não saberás se olha a ti,
Se olha para os telhados.»

Via-da-urina — uretra.

O povo quási sempre diz *veia.*

Via-de-diante — vagina.
Via-de-trás — recto.
Vide — cordão umbilical.

Us. em Bragança. Empreg. por antigos anatómicos e cirurgiões.

Virgo — hímen.

Us. por *Gil Vicente.* (Auto da B. do Inferno).
A Alcoviteira Brizida Vaz levava na sua bagagem «Seiscentos virgos postiços».

Virilhas — regiões inguinais.

O povo pronuncia *brilhas* e *José M. Chaves* diz *verilha.*

Vista — ôlho.

Por um pudor injustificável, a palavra *ôlho* está a ser consi-

derada obscena e o povo substitui-a por *vista*.

O mesmo sucede no Brasil, segundo informa *Afrânio Peixoto* («Missangas», S. Paulo, 1931):

«*Vista*—direita e esquerda; diz-se do ôlho correspondente.

Olho é feio, *sem criação*, diz a gente do povo».

Volta — parto.

«Espero a minha *volta* para o mês que vem», ouve-se às mulheres grávidas.

Z

Zarolho — estrábico.

BIBLIOGRAFIA

1) **Pires de Lima:** «*Vícios da linguagem médica*», *por Cândido de Figueiredo.* «Gazeta dos Hospitais do Pôrto», 1910.
2) **António Barradas:** *Nomenclatura anatómica portuguesa.* «Gazeta dos Hospitais do Pôrto», 1910.
3) **Gonçalves Viana:** *Vocabulário ortográfico e remissivo da língua portuguesa.* Lisboa, 1912.
4) **António Barradas:** *Erros correntes da linguagem médica.* «Vida médica e Científica». Pôrto, 1914.
5) **J. A. Pires de Lima:** *Terminologia médica: coroide, cute.* «Portugal Médico». Pôrto, 1915.
6) **Alberto Saavedra:** *Linguagem médica popular*, idem.
7) **Alberto Saavedra:** *A linguagem médica popular de Fialho*, idem.
8) **António Barradas:** *A linguagem médica de Portugal e Brasil.* «Tese do Pôrto», 1915.
9) **J. A. Pires de Lima:** *A linguagem anatómica popular.* «Portugal Médico», 1919.
10) **Alberto Saavedra:** *A linguagem médica popular.* «Tese do Pôrto», 1919.
11) **António Ferreira Soares** e **Armando Ferreira Soares:** *Tradições médicas populares da região da Feira.* «Trabalhos da Sociedade Portuguesa de Antropologia e Etnologia». Pôrto, 1926.
12) **Cláudio Basto:** *A linguagem de Camilo.* Pôrto, 1927.
13) **Luís de Pina:** *Terminologia popular anatómica (Guimarãis).* «Portugal Médico», 1928.
14) **José Inês Louro:** *Questões de linguagem médica.* «Portugal Médico», 1934-1936.
15) **Maximino Correia:** *À margem da linguagem anatómica.* «Clínica, Higiene e Hidrologia», Lisboa, Agôsto de 1937.

RÉSUMÉ

À la 5.me Réunion de la Société Anatomique Portugaise (Coimbra, Février 1937) le Professeur Maximino Correia a proposé l'élection d'un comité chargé d'essayer l'uniformisation de la nomenclature anatomique portugaise. Comme contribution à ce but, le Professeur J. A. Pires de Lima a organisé un «Vocabulaire anatomique populaire», que comprend environ 400 termes, recueillis par lui-même au Nord du Portugal.

FOLIA ANATOMICA
UNIVERSITATIS
CONIMBRIGENSIS

Vol. XIII N 3

SUR UN FAISCEAU SURNUMÉRAIRE DU BICEPS BRACHIAL

PAR

ALBANO DE LENCASTRE

Au cours d'une séance de travaux pratiques à la salle de dissections du Laboratoire d'Anatomie Normale (Année scolaire 1936-1937) une anomalie du biceps brachial gauche a attiré mon attention.

Il s'agissait de A. C. âgé de 34 ans, né à Fornos de Algodres et mort à l'Hôpital de l'Université.

La dissection terminée, nous en avons fait le dessin ci-joint. On y voit un chef musculaire surnuméraire dont les insertions et les rapports presentent quelques details à enrégistrer.

Ce chef musculaire prend naissance en haut: sur le bord antérieur et sur la face interne de l'humérus, immédiatement au dessous du coraco-brachial et au-dessous du brachial antérieur, sur les insertions inferiéurs et supérieurs de ces muscules; sur la cloison intermusculaire interne; sur la surface intérieure de l'aponévrose brachiale. Leurs fibres moyennes sont dans la continuité des fibres musculaires du coraco-brachial et, tant celles-ci que

toutes les autres, se portent en bas et en dehors en formant un faisceau, large de 1,5 centimètres. Ce faisceau prend insertion en bas, au moyen de fibres musculaires, sur le bord interne du faisceau charnu de la courte portion du biceps, et au moyen

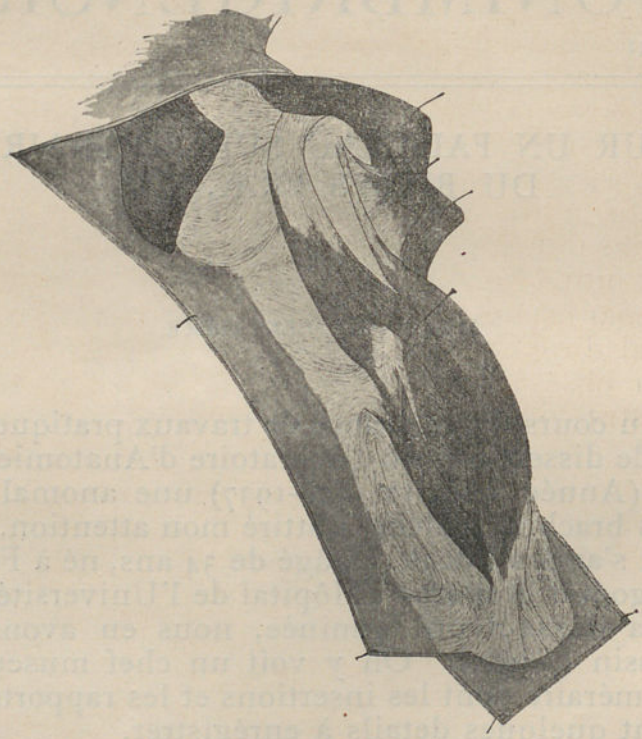

de fibres tendineuses, sur l'expansion aponévrotique et le tendon terminal de ce même muscle.

Ce chef anomale est inervé par deux filets, issus du musculo-cutané qui s'orientent sous sa face postérieure. Son irrigation est sous la dépendance de l'artère humérale.

Parmi les anomalies du biceps brachial, celles qui se rapportent à la naissance et à la terminaison

de son chef huméral sont des plus variées: l'extrémité superieure peut prendre naissance directement de l'humérus; de l'humérus et du brachial antérieur; de l'humérus et de la cloison intermusculaire; de l'humérus, de la cloison et du brachial antérieur; de l'humérus, du brachial antérieur et de la face intérieure de l'aponévrose brachiale.

En bas il peut se porter directement sur le tendon terminal du biceps, sur l'expansion aponévrotique; sur le corp charnu de la courte portion du biceps.

Dans notre cas se trouvent réunies toutes les variations d'insertion ci-dessus mentionnées.

En outre, le coraco-brachial se continue directement par le chef humero-brachial, jusqu'au tendon terminal du biceps brachial.

On observe, donc, dans ce cas la disposition que Testut considère tres rare.

LITTÉRATURE

Le Double: *Traité des variations du système musculaire de l'homme.* Vol. II, 1897, p. 39.

Heidegger (Wolff): *Contribution à l'étude des anomalies des muscules biceps brachial et brachial antérieur.* «Archives d'Anatomie d'Histologie et d'Embryologie». Tome XXIII, 1936-1937. p. 207.

Leal (Silva): *Variações do bicipite brachial nos fetos monstruosos.* «Arquivo de Anatomia e Antropologia». Vol. X, 1926, p. 65.

Monteiro (Hernani): *Notas Anatómicas XXVI — Algumas variedades musculares do braço.* «Arquivo de Anatomia e Antropologia». Vol. X, 1919, p. 194.

Testut (L.): *Les anomalies musculaires chez l'homme.* 1884, p. 374.

—— et **Latarjet (A.)**: *Anatomia Humana.* «Ed. Hesp. Barcelona». Vol. I, 1932, p. 1050.

Vilhena (Henrique de): *Observações anatómicas. XIV—Alguns feixes humerais do bipicite brachial.* «Arquivo de Anatomia e Antropologia». Vol. I, 1913-1914, p. 37.

—— *Observações anatómicas. VI — Feixe humeral do bicipite brachial e ausência do pequeno palmar*, «Arquivo de Anatomia e Antropologia». Vol. IV, 1918, p. 202.

—— *Observações Anatómicas. M. Bicipites brachiais (mm. bicipites brachii) tendo mais de um feixe de origem.* «Arquivo de Anatomia e Antropologia». Vol. VIII, 1923, p. 453.

FOLIA ANATOMICA UNIVERSITATIS CONIMBRIGENSIS

VOL. XIII N 4

NOYAUX D'OSSIFICATION DES MÉTACARPIENS

PAR

HERNÂNI MONTEIRO et ROBERTO CARVALHO

(Reçu par la Rédaction le 8 Décembre 1937)

On admet que les métacarpiens se forment par deux noyaux d'ossification: l'un, primitif, pour le corps et pour l'une des extrémités, et l'autre, secondaire, pour l'extrémité restante [1].

D'après cette doctrine [2], le noyau primitif, ou métacarpo-diaphysaire [3], envahit, dans les quatre

---

1 Serrano, *Tratado de Osteologia humana.* Tomo II, p. 87. Lisboa, 1897.

2 Vid. les traités de Testut, Tandler, Sappey, Poirier, Gray.

3 Les auteurs disent que le noyau primitif apparait, dans les quatre derniers métacarpiens, dans la première quinzaine du troisième mois.

Le noyau secondaire apparait dès la 5e à la 6e année dans le 2e, 3e, 4e et 5e métacarpiens, et dès la 7e à la 8e année dans le premier.

Le noyau secondaire se soude, en général, dès la 16e à la 18e année.

Selon l'opinion de Variot, les points d'ossification, au moins dans le squelette de la main, apparaissent en relation, non pas avec l'âge, mais avec la hauteur de l'enfant.

Les points complémentaires dans les premières phalanges et dans

derniers métacarpiens, tout le corps et l'extrémité proximale ou carpienne, et, dans le premier, tout le corps et l'extrémité distale.

Plus tard apparaît le noyau complémentaire, secondaire ou métacarpo-epiphysaire, qui occupe (fig. 1) l'extrémité distale des quatre derniers métacarpiens au niveau de la tête de ces os (noyau capital), et l'extrémité proximale ou carpienne du premier, en édifiant la base de l'os (noyau basilaire)[1]. «*That is, at the end towards which the nutrient artery does not run*»[2].

L'évolution du premier métacarpien — différente de celle des quatre derniers et semblable à celle des phalanges — a mené, comme on sait, quelques anatomistes à émettre l'opinion que cet os était une phalange et non pas un métacarpien [3].

Pour montrer aux étudiants d'Anatomie les points d'ossification des métacarpiens et des phalanges, on a radiographié les mains d'un enfant de quatre ans et demi et en examinant la radiographie nous fûmes surpris de la rare disposition rencontrée.

En fait, comme on voit dans la fig. 2, le premier métacarpien présente un point complémentaire non pas dans l'extrémité carpienne, mais dans l'extré-

---

l'extrémité inférieure des métacarpiens commencent à apparaître au 18ème mois, en coincidant à peu près avec la hauteur de 75 à 76cm (*Variot:* Antécipation du développement des points d'ossification complémentaires des premières phalanges et des métacarpiens chez un enfant hypernormal de douze mois, *in Bull. de la Soc. d'Anthropologie de Paris,* 1907, p. 104.

1 Les résultats des études de Retterer, qui examina plusieurs squelettes des extrémités d'enfants de 5 à 6 ans, sont absolument concordants avec les affirmations de Sappey, «qui a multiplié ses recherches de telle façon que ses observations méritent toute confiance» (*Retterer* — Contribution au développement du squelette des extrémités chez les Mammifères, *in Journal de l'Anatomie.* 1884).

2 Vid. *Human Anatomy,* édité par Piersol, vol. 1, p. 317.

3 Pour quelques auteurs (Uffelmann, Sappey et Poirier) le premier métacarpien représenterait la fusion du premier métacarpien (épiphyse supérieure, dérivée du noyau complémentaire) avec la 1re phalange (partie restante de l'os).

mité digitale, et les autres métacarpiens montrent, non pas un seul point complémentaire pour l'extrémité digitale, mais deux points complémentaires, un pour chaque extrémité. Les points correspondant à la tête du 4e et 5e métacarpiens sont à peine très légèrement esquissés, principalement dans la main gauche.

Après avoir radiographié l'enfant 9 mois plus tard (octobre de 1937), nous avons constaté (fig. 3) que tous les points d'ossification ci-dessus mentionnés sont plus nettement marqués et que, en outre, commencent à paraître les noyaux d'ossification pour l'extrémité carpienne du premier métacarpien.

Cela veut dire, que dans cet enfant tous les métacarpiens des deux mains présentent, comme les os longs, trois points d'ossification: l'un, primitif, pour le corps, et deux, secondaires, pour chaque extrémité.

En radiographant les mains de quelques enfants et en examinant des radiographies du Service de Pédiatrie, nous avons vérifié que dans quelques cas il y avait trois points d'ossification pour le 1er métacarpien (fig. 4) et dans d'autres cas trois points pour le 2e (figs. 5 et 6).

En parcourant la bibliographie, nous avons trouvé dans des atlas radiographiques, comme celui de Rodolphe Graschey [1], des radiographies de mains avec épiphyse basale du 2.e métacarpien et citées les pseudo-épiphyses de la tête du premier métacarpien et de la base du 5e, en renvoyant consulter l'article de Freund et Michaelis *in Zeitschrift f. Morph. und Anthrop*, T. VII [2].

---

1 Rudolf Graschey: *Atlas de Roentgenogramas tipicos del cuerpo humano normal.* Trad. de la 5e édit. alemande. Editorial Labor, 1930.

2 Dans l'atlas de Graschey on voit aussi des radiographies de pieds

Il paraît que ces variations d'ossification des métacarpiens ont été déjà signalées par Albinus et Holden (cit. par A. Thomson et par Serrano) et le fut déjà par Humphry et Allen Thomson en 1869[1] pour ce qui concerne le 1.er et 2.e métacarpiens[2].

Mais dans le traité de Cruveilhier on trouve, page 211 du tome I (5e édition, 1871), la note que cet anatomiste avait vu, dans quelques cas, un germe osseux particulier pour l'extrémité supérieure des 4 derniers métacarpiens et inférieure du premier, «ce qui faisait trois noyaux osseux pour chaque métacarpien», note que les auteurs postérieurs ne mentionnent pas.

Certainement quelques anatomistes anciens ont eu l'occasion d'observer des cas semblables, puisque Paré, Valverde, Gévard, Maygrier, et, plus récemment Schwegel, admettaient trois noyaux d'ossification (l'un diaphysaire et deux épiphysaires) dans les métacarpiens, et si, en général, les noyaux épiphysaires supérieurs des quatre derniers métacarpiens et l'inférieur du premier ne sont pas aperçus, c'est qu'à peine éclos ils se soudent tout de suite.

---

avec pseudo-épiphyses de la tête du premier métatarsien et de la base du 3e et 4e.

Serrano réfère (p. 565 du vol. II) que les anatomistes de la fin du XVIIIe siècle et du commencement du XIXe siècle décrivaient dans tous les métatarsiens trois pièces distinctes dans le fœtus à terme: l'une diaphysaires et deux epiphysaires.

1 Allen Thomson: *On the difference in the mode of ossification of the first and other metacarpal and metatarsal bones (Journal of Anatomy and Physiology*, vol. III, 1868-1869, p. 131).

Cuyer, dans le carpe d'un adulte observa un petit os surnuméraire à la face externe du trapèze, et avec lequel entrait en rapport une partie de la base du 1er métacarpien: la base de cet os paraissait incomplète dans la face postéro-externe. L'auteur a emis l'hypothèse qu'il se tratait de l'indépendance du point épiphysaire supérieur du 1er métacarpien (Cuyer: *Sur un os surnuméraire du carpe humain, in Bull. de la Soc. d'Anthr. de Paris*, 1887, p. 303).

2 Quant à ce qui concerne le 3e métacarpien, Thomson fait remarquer: *I have only seen very faint indications in the third metacarpal bone of any similar epiphysal fissure.*

Notre anatomiste Serrano, comme d'ailleurs l'avait déjà fait Thomson, en exposant ce sujet, fait remarquer que dans quelques Mammifères inférieurs, comme, par exemple, les Cétacés, tous les métacarpiens (et presque toutes les phalanges — Thomson) se développent par trois noyaux ostéogéniques [1], et dans d'autres on observe normalement le fait pour le premier.

Et ainsi, on pourrait conclure (ajoute-t-il) «que l'ontogénie du 1er métacarpien et celle des 4 derniers, quelque dissemblables qu'elles puissent se montrer, sont de simples variations d'un type commun, selon s'est atrophié le noyau distale (1er métacarpien) ou le proximale (2e ou 5e).

Les cas que nous présentons, et que les figures représentent, viennent à l'appui de l'ancienne doctrine de l'ossification des métacarpiens par trois noyaux: l'un, diaphysaire, pour le corps et deux, épiphysaires, pour les extrémités.

Communication à la Ve Réunion de la Société Anatomique Portugaise (Coïmbre 1937).

---

1 À ce propos nous voyons, dans le traité d'Anatomie, édité par Piersol (vol. 1, p. 317), la référence suivante: *Rarely smaller epiphyses appear at the other ends also, as in mammals generally.*

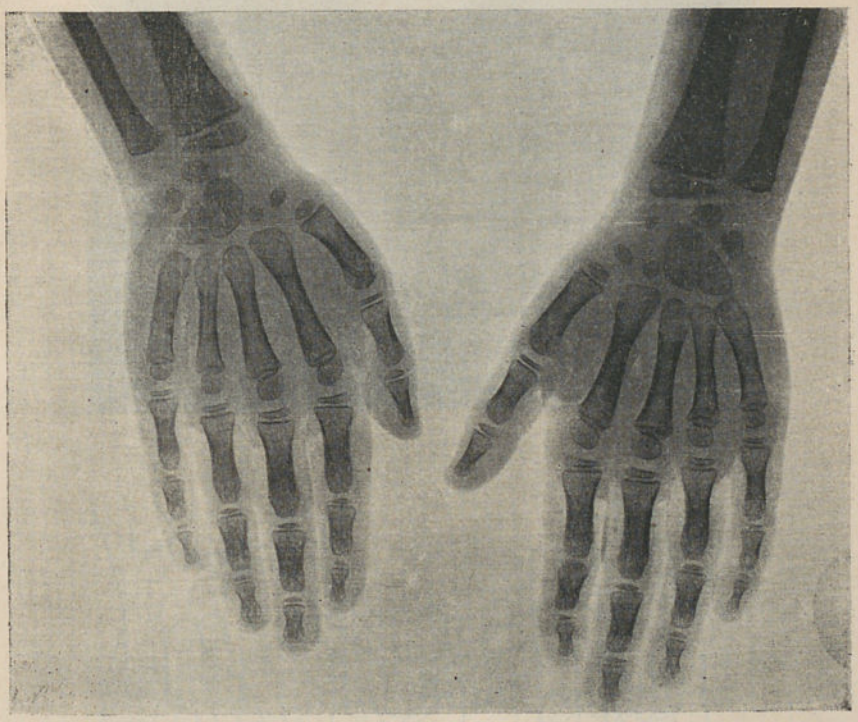

FIG. 1

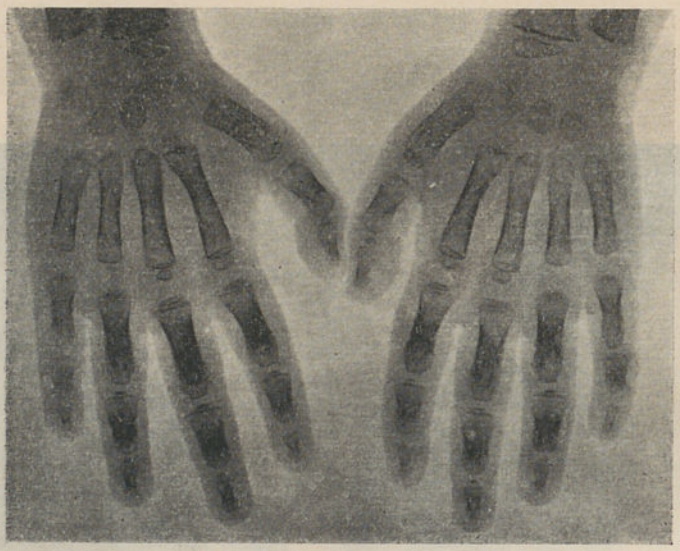

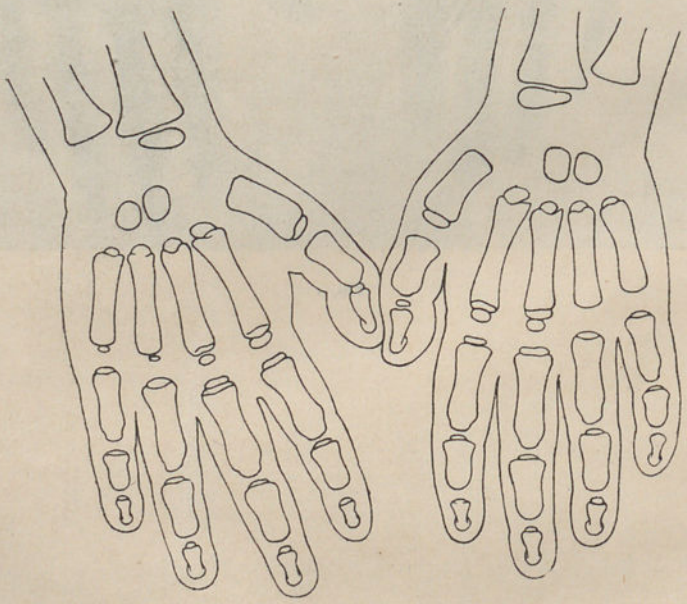

FIGS. 2 ET 2-A

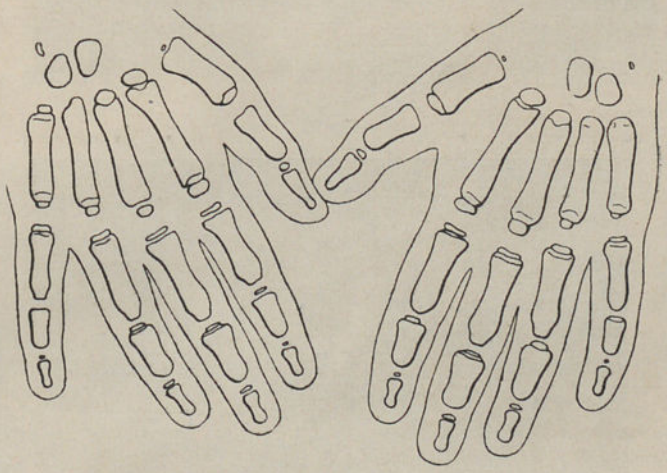

FIGS. 3 ET 3 A

N 4

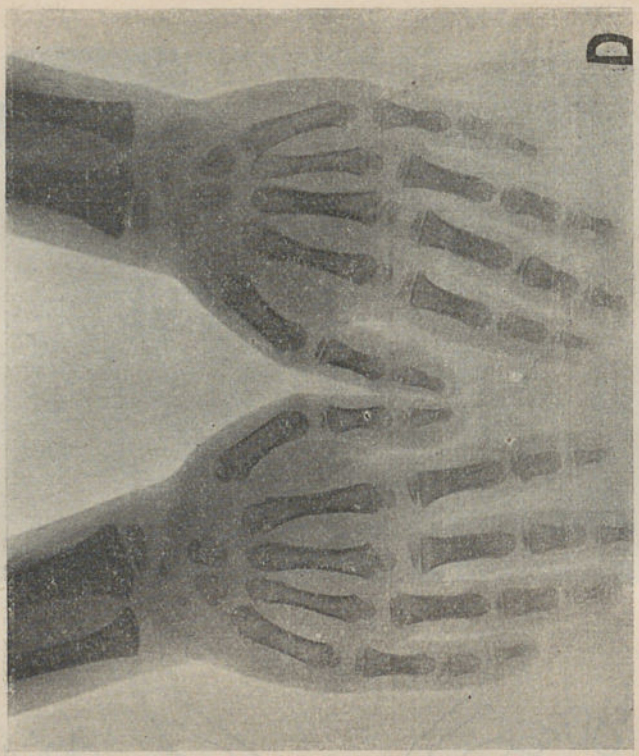

FIG. 5

FIG. 4

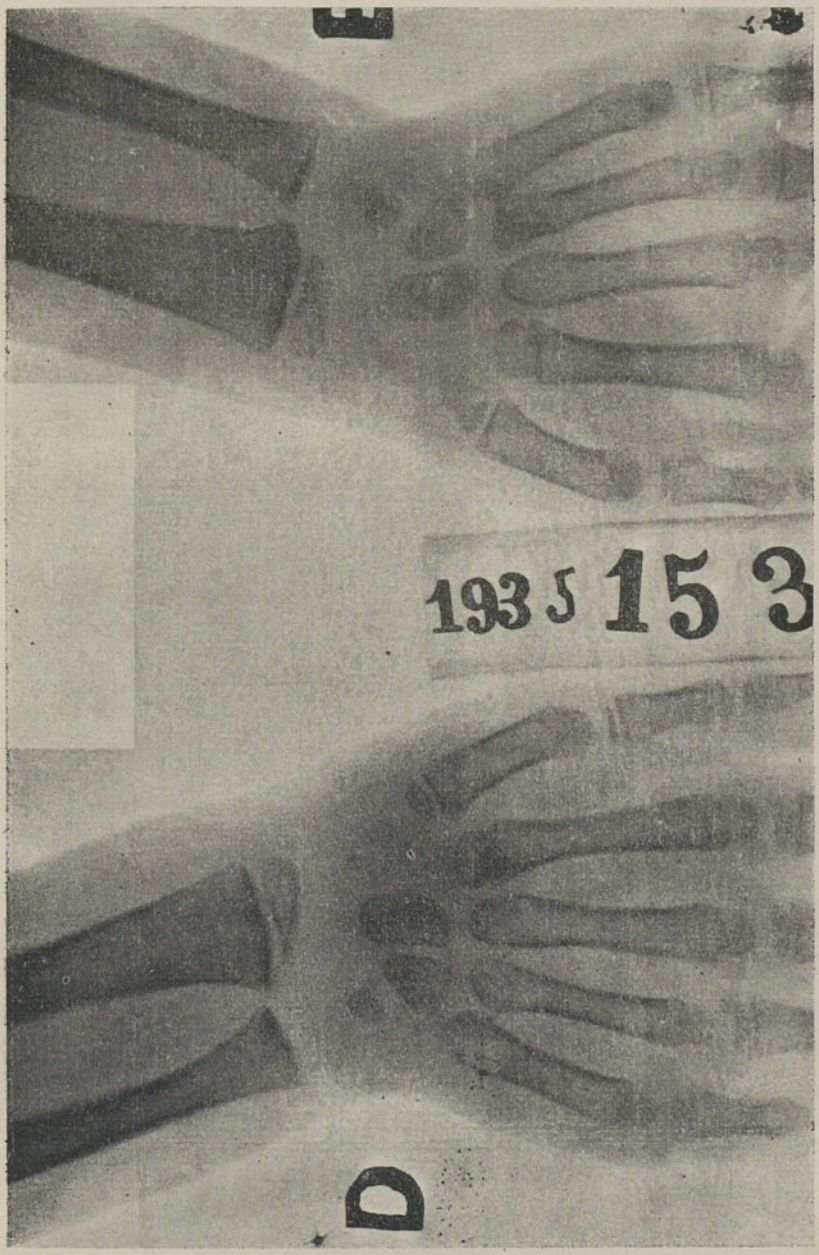

Fig. 6

N 4

FOLIA ANATOMICA
UNIVERSITATIS
CONIMBRIGENSIS

Vol. XIII N 5

ENCORE SUR LES CELLULES À GRANULATIONS TANNOPHILES DE L'HYPOPHYSE DU BŒUF

PAR

A. TAVARES DE SOUSA

(Reçu par la Rédaction le 29 Décembre 1937)

Nous avons demontré en 1936 (2), à l'aide de la méthode de Salazar au tannin-fer, la présence de certaines cellules avec granulations noires dans l'hypophyse bovine et nous en avons donné alors une description aussi détaillée qu'il nous a été possible. Nous avons exprimé l'opinion que ces granulations représentent la phase intra-cellulaire de l'élaboration de la colloïde hypophysaire, laquelle résulterait, chez cette espèce animale, de leur excrétion et de leur coalescence ultérieure.

Au moment où nos premiers résultats ont été publiés, nous avions employé comme procédés de coloration de l'hypophyse, l'hématoxyline-éosine, l'hématoxyline ferrique, la méthode de Dominici et surtout la méthode de Mann. Les méthodes au bleu de l'aniline (Mallory, Heidenhain), n'avaient été employées qu'incidemment.

Les cellules à granulations tannophiles répondent sur les préparations au Mann, à des cellules faiblement teintées par le bleu de méthyle, très différentes des cellules éosinophiles. Nous les avons désignées sous le nom de cellules cyanophiles. Il faut, cependant, remarquer que la réciproque n'est pas vraie, c'est à dire que toutes les cellules cyanophiles ne sont pas des cellules à granulations tannophiles.

Pour nous faire une idée plus complète de la nature de ces granulations, nous en avons essayé la coloration par le bleu d'aniline (Wasserblau) et par la crésofuchsine.

La comparaison des résultats obtenus dans cette voie avec les données de nos premières observations, que nous venons de rappeler brièvement, ainsi que l'apport de quelques remarques de technique utiles à connaître pour la réussite de la coloration tanno-ferrique, voici ce qui fera l'object de la présente note.

*
* *

La coloration par le tannin-fer peut être précédée, comme l'auteur de la méthode l'avait indiqué, de la coloration des noyaux cellulaires par la safranine anilinée. Nous avons employé dès le début de nos expériences la safranine de Babes sur quelques unes de nos lames et nous avons remarqué ultérieurement que les préparations ainsi obtenues comptaient parmi les plus parfaites. Depuis lors, nous faisons couramment la coloration préalable de la coupe par la safranine de Babes. Temps d'action, 15 minutes, environ. Bien que le tannin acétique employé ensuite pour le mordançage et la différenciation à l'alcool chlorhydrique décolorent complètement (ou à peu près) les noyaux cellulaires, les granulations tannophiles se détachent néanmoins

en noir plus pur sur un fond plus clair. La coloration du tissu conjonctif résiste à la différenciation si on la pratique comme il est indiqué ci-dessous.

L'application de l'alcool chlorhydrique, après le lavage qui fait suite au bain d'alun de fer, est utile pour la mise en évidence des granulations tannophiles, en même temps qu'elle modifie favorablement la réfringence de la coupe. La concentration qui nous a semblé la plus avantageuse a été celle de 0,5 % (un demi-cc. de HCl, conc. offic. pour 100 cc. d'alcool à 70°). Temps d'action — 5 à 10 secondes.

Pour chasser l'alcool chlorhydrique de la coupe nous avons utilisé de l'alcool de même concentration, sans acide, la préparation ne retournant pas à l'eau.

Nous avons essayé d'obtenir la coloration par le tannin-fer sur matériel fixé au formol, ce qui aurait des avantages sur lesquels il est inutile d'insister. Malheureusement, nous n'avons pas obtenu de bons résultats dans ce matériel. Les résultats sont d'autant plus défavorables que la conservation dans le formol a été plus prolongée.

Pour le collage des coupes à la lame il faut, à notre avis, employer la gélatine, d'après Masson. L'albumine-glycérine, en effet, n'assure pas toujours l'adhérence de la coupe, surtout après l'action du tannin acétique. Il faut cependant, éviter de placer dans l'étuve de séchage, du formol pour durcir la gélatine parce qu'on risque de nuire ou d'empêcher la coloration des granulations tannophiles.

*
* *

La méthode de Mallory, pour le tissu conjonctif, permet de colorer les granulations cellulaires que nous avons dénommées tannophiles, à la condition de prolonger le temps d'action du mélange bleu d'aniline-orange G, pendant 20 à 30 minutes (ou

même quelques heures). Il est, en outre, avantageux de ne pas laver les coupes à l'eau à la sortie du colorant mais de les laver rapidement à l'alcool à 95°, puis à l'alcool absolu. Ces modifications techniques à la méthode originale ont été calquées sur celles proposées par Rasmussen (1) pour la coloration des cellules basophiles de l'hypophyse humaine.

Dans ces conditions, les granulations tannophiles se colorent en bleu. On peut les reconnaître par leur nombre, leurs dimensions, leur disposition dans la cellule, qui sont entièrement superposables à celles que la méthode tanno-ferrique nous a permis de révéler. Leurs rapports avec la substance colloïde, qui se colore en bleu plus ou moins foncé, sont aussi identiques. Les figures ci-jointes représentent des portions de la glande pituitaire du Bœuf, colorées par la méthode de Mallory, modifiée comme nous venons de le dire (figs. 1, 2 et 5), et par la méthode au tannin-fer (figs. 3, 4 et 6). Mieux qu'une longue description le ferait, ces figures attestent l'identité des éléments étudiés.

Les figures 1, 2, 3 et 4 se rapportent à la zone basophile centrale de la glande, les figures 5 et 6 à la zone périphérique. Il faut remarquer sur ces figures que la distribution des cellules avec granulations est assez différente dans ces deux régions de la glande. Dans la zone périphérique, les cellules à granulations constituent des groupes assez bien individualisés par le tissu conjonctif. Les cellules qu'on y trouve, semblent, en général, toutes de même nature, bien que toutes ne présentent pas toujours de granulations, au moment de l'observation. Leurs relations avec la substance colloïde sont, en général, très nettes (figs. 5 et 6). On y peut constater non seulement les relations de voisinage des cellules avec les masses de colloïde, mais encore

saisir toutes les formes de transition depuis la granulation intra-cellulaire jusqu'à la masse amorphe de colloïde (fig. 6).

Dans la zone centrale de la glande pituitaire les cellules granuleuses, parfois très nombreuses, se mélangent avec d'autres cellules en proportions variables. Leurs relations avec la substance colloïde ne sont pas, en général, aussi nettes qu'à la périphérie de l'organe, mais on peut encore les démontrer par endroits. Notre figure 3 en est une preuve concluante. Sur les figures 1 et 4 on peut remarquer aussi de petites masses de colloïde. Nous reviendrons plus loin sur cette question.

L'examen des préparations au bleu d'aniline montre encore qu'il y a bien des cellules qui se colorent en bleu et qui ne correspondent point aux cellules avec granulations tannophiles. Seules les cellules avec grosses granulations bleues sont identiques a celles-ci; elles seront, en conséquence, les seules dont l'activité colloïdogène serait démontrée, du moins chez cette espèce animale. Il nous semble que la désignation de granulations colloïdogènes conviendraient parfaitement aux granulations en question. La colloïde à laquelle nous venons de faire référence est celle qui se trouve disséminée dans toute la glande sous la forme de petites masses tannophiles et cyanophiles (bleu d'aniline), et que nous avons décrit sous le nom de colloïde interstitielle * (loc. cit., p. 3).

---

* Ayant reconnu que la colloïde, qui nous avons nommée en 1936, «interstitielle» est plus couramment designée du qualificatif «intra-acineuse», il nous semble préférable, pour ne pas surcharger la nomenclature et pour éviter des confusions, de renoncer à la désignation proposée par nous. Il faut, cependant, remarquer que les masses de colloide ne se trouvent pas, en général, à l'intérieur de groupements cellulaires assez réguliers pour qu'ils méritent le nom d'acini et qu'une désignation plus correcte serait à souhaiter.

Nous mettons à part la colloïde qui pourrait résulter de la fonte holocrine intra-vasculaire de certaines cellules et celle qu'on trouve dans la fente hypophysaire.

Avec la crésofuchsine nous n'avons pas réussi à colorer d'une manière élective les granulations tannophiles. Nous essais ont été, pourtant, peu nombreux et la question appelle, à notre avis, de nouvelles recherches pour une conclusion définitive.

*
* *

Les résultats que nous venons de rapporter nous permettent, semble-t-il, de confirmer et nos observations antérieures et l'interprétation qui nous en avons donné.

On pourrait cependant se demander s'il y aura réel interêt à employer la coloration tanno-ferrique étant donné qu'une coloration aussi démonstrative que celle de Mallory permet de reconnaître les mêmes structures. Nous croyons qu'il faut y répondre affirmativement. D'abord, le tannin-fer nous a fait connaître une propriété des granulations qui, autrement, serait méconnue: leur tannophilie (Salazar). Sans avoir la valeur d'une réaction microchimique ce fait n'est pas dépourvu d'intérêt. D'autre part, la méthode de Mallory, modifiée comme il a été dit, colore en bleu non seulement la colloïde mais encore (laissant de côté pour le moment le tissu conjonctif), des cellules assez différentes. Les relations génétiques entre les cellules à granulations bleues et la colloïde ne sont pas évidentes dans ces conditions. Le tannin-fer montrant en noir les granulations et la colloïde, à l'exclusion de tout autre élément cellulaire, a permis de mettre en lumière les rapports de ces deux formations. Cependant, nous ne basons cette interprétation uniquement

sur une affinité tinctorielle identique. Un argument très important est déduit des relations topographiques des cellules à granulations et de la colloïde et des aspects morphologiques de cette dernière (loc. cit., p. 5).

Il est vrai que l'examen de la région centrale de la glande peut laisser quelques doutes, les cellules granuleuses y étant très nombreuses, alors que les masses de colloïde sont relativement rares. Cependant, on trouve, même dans cette région, de la colloïde en rapport avec des cellules granuleuses. Nous pensons que ces faits positifs doivent prévaloir sur les cas dans lesquels nous ne pouvons, par une raison ou par une autre, observer l'accumulation de colloïde entre les cellules. Il est probable que dans certains de ces derniers cas, l'excrétion cellulaire puisse se faire directement dans les vaisseaux, très nombreux dans cette région et contenant très fréquemment de la colloïde (figs. 1 et 4).

RÉSUMÉ ET CONCLUSIONS

1. Les coupes d'hypophyse bovine, traitées par le tannin-fer, montrent, en général, les granulations tannophiles colorées en noir plus pur sur un fond plus clair, si la technique usuelle est précédée d'une coloration nucléaire par la safranine anilinée et suivie d'une différenciation à l'alcool chlorhydrique à 0,5 0/0.

2. Sur matériel fixé au formol et conservé dans ce liquide pendant quelques mois, la réaction tanno-ferrique ne réussit plus.

3. Les granulations tannophiles retiennent le bleu d'aniline de la méthode de Mallory, à la condition de prolonger l'action du mélange bleu d'aniline-orange G.

4. Les aspects ainsi obtenus sont superposables à ceux que fournit le tannin-fer, ce qui permet de confirmer les observations faites avec cette méthode, notament l'origine de la colloïde au dépens des granulations tannophiles.

LITTÉRATURE

1. **Rasmussen (A. T.)** — *Origin of the basophilic cells in the posterior lobe of the human hypohysis.* Am. J. Anat., vol. 46, n.° 3, Nov., 1930.
2. **Tavares de Sousa (A.)** — *Sur la présence et la signification de cellules avec granulations tannophiles dans l'hypophyse cérébrale du Bœuf.* Folia Anat. Univ. Conimbrigensis, vol. XI, 1936, N 4.

LÉGENDE DES FIGURES

Figs. 1 et 2: Hypophyse cérébrale de Bœuf. Zone centrale de la glande. Col. par la méthode de Mallory, modifiée (voir le texte).
Figs. 3 et 4: Idem. Idem. Col. par la méthode tanno-ferrique.
Fig. 5: Idem. Zone périphérique de la glande. Même col. que figs. 1 et 2.
Fig. 6: Idem. Idem. Même col. que figs. 3 et 4.

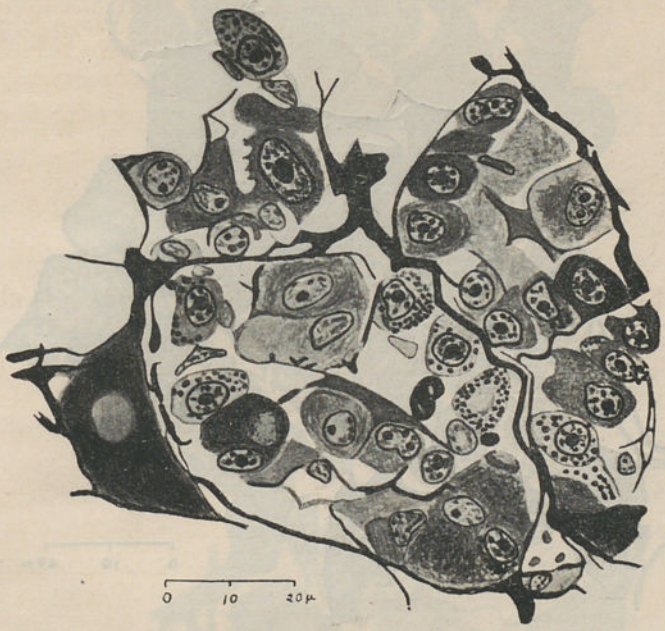

Fig. 1

CELLULES À GRANULATIONS TANNOPHILES
DE L'HYPOPHYSE DU BŒUF

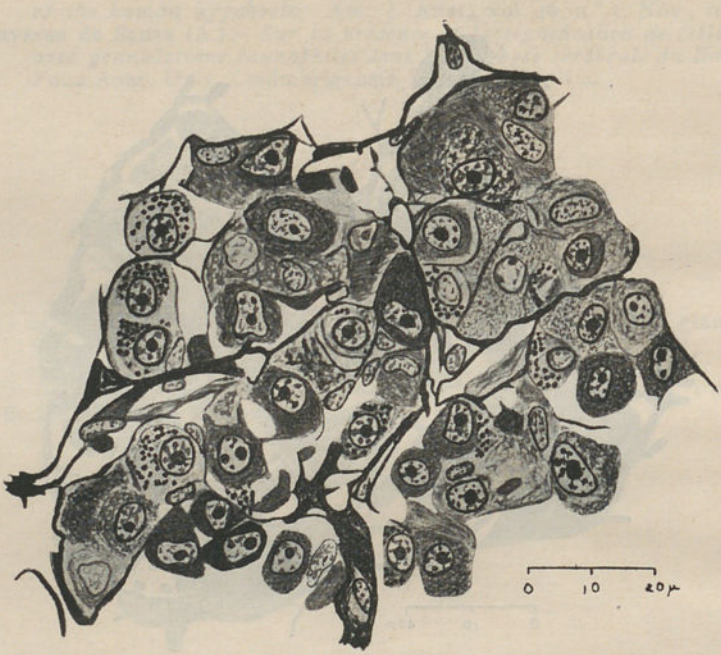

FIG. 2

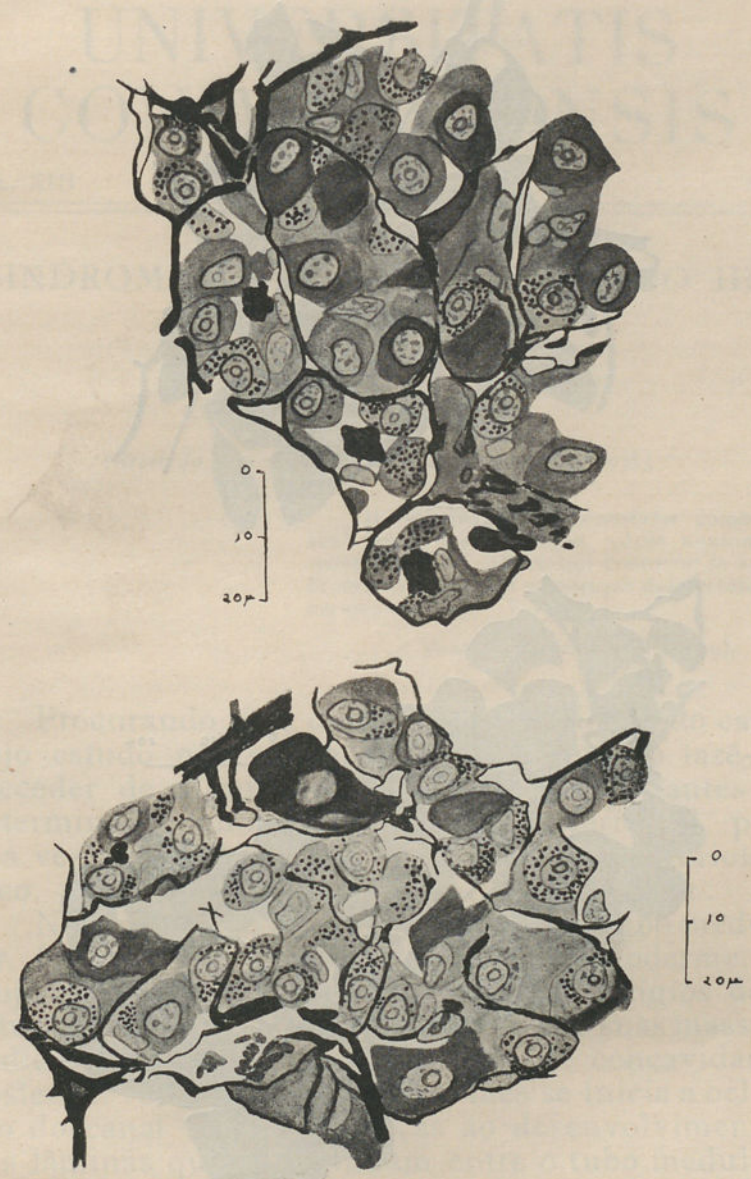

Figs. 3, 4

CELLULES À GRANULATIONS TANNOPHILES
DE L'HYPOPHYSE DU BŒUF

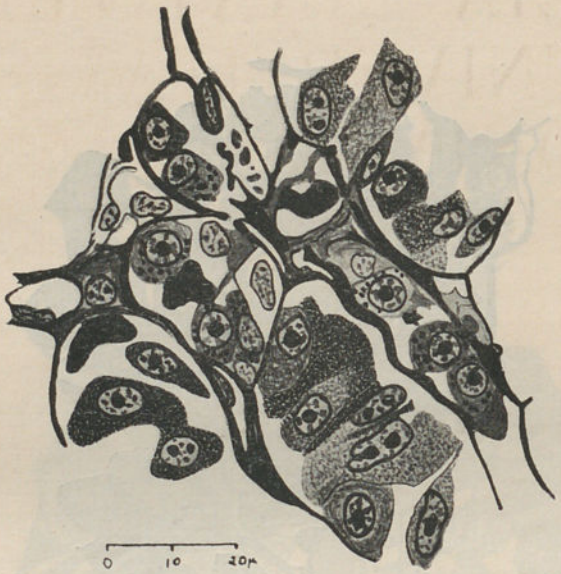

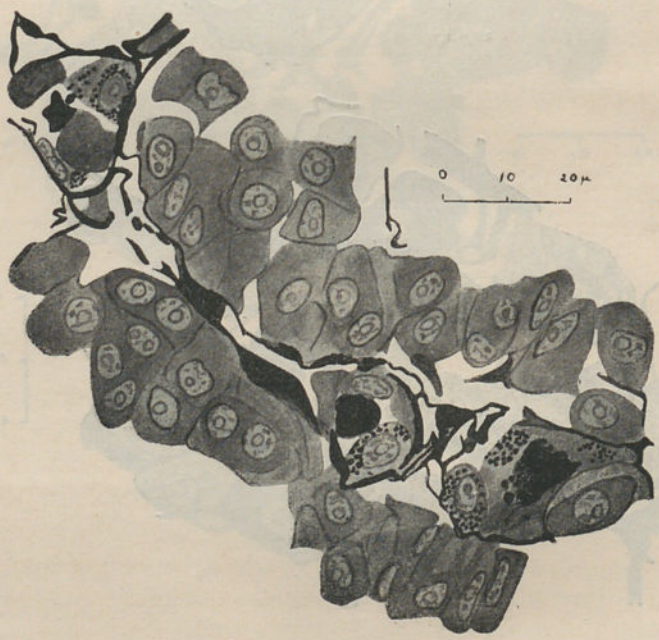

FIGS. 5, 6

FOLIA ANATOMICA
UNIVERSITATIS
CONIMBRIGENSIS

VOL. XIII N 6

SINDROMA DE KLIPPEL-FEIL — (TIPO III)

POR

ALBERTO COSTA

Assistente da Faculdade de Medicina

(Recebido pela redacção em 8 de Fevereiro de 1938)

«Il est singulier de constater combien sont rares les études et pièces anatomo-pathologiques, en ce qui concerne le syndrome de réduction numérique des vertèbres cervicales.»

VALLET (Thèse de Lille, 1929).

Procurando tirar o máximo de utilidade do caso cujo estudo nos ocupa, seja-nos permitido fazê-lo preceder de algumas considerações respeitantes a determinadas anomalias da coluna vertebral, por sua vez antecedidas dum breve *memento* embriológico.

No embrião de cêrca de 4 semanas, o tubo medular, formado por uma invaginação da ectoderme, é alojado na goteira vertebral. Há já vestígios das futuras vértebras, reduzidas ao corpo e às suas massas pediculares, constituïndo um todo de concavidade posterior. Só por alturas do 3.º mês se inicia a oclusão do canal vertebral, graças ao desenvolvimento das lâminas que se insinuam entre o tubo medular

e os tegumentos vizinhos, convergindo para trás e para a linha média, onde se soldam (2).

Êste trabalho de oclusão dos arcos vertebrais realiza-se, segundo uns, a partir da 1.ª cervical para a 3.ª ou 4.ª sagradas (13), mas, segundo outros autores, entre os quais Lagrot e Mutel (5), inicia-se ao nível da 7.ª dorsal (o que explica a raridade da *spina bifida* neste ponto), estendendo-se simultâneamente para as duas extremidades do ráquis. O aparecimento dos pontos de ossificação faz-se de baixo para cima, notando-se a partir de 45.º dia na região lombar e só por volta do 4.º mês na região cervical (12).

Antes disso, o futuro canal vertebral apresenta uma fenda posterior, vertical e mediana.

A persistência desta fenda, após o completo desenvolvimento embriológico, dá lugar a uma série de anomalias que é costume ver descritas, indiferentemente, sob a designação de *spina bifida*, algumas das quais nada têm com aquela entidade nosológica.

I — ANOMALIAS POR DEISCÊNCIA DO ARCO VERTEBRAL POSTERIOR

Mutel, na comunicação que fêz ao V Congresso de Ortopedia em 1924 (*) diz que se deve reservar o têrmo de *spina bifida* à lesão medular, denominando a deiscência do arco posterior:

a) *hiatus*, se ela traduz apenas uma ossificação incompleta ou uma simples variedade morfológica;

b) *fissura*, quando representa uma malformação óssea pura, sem fenómenos associados;

(*) Le *spina bifida occulta* — Rev. d'Orthopédie, 1924 — pag. 532-605.

c) raquisquise, quando é o índice duma malformação óssea sintomática de *spina bifida* (*).

Rœderer e Lagrot mostraram que a fissura posterior das vértebras sagradas e da 5.ª lombar é freqüente na criança, até aos 7 anos, podendo considerar-se como normal, no feto a têrmo, a deiscência daqueles arcos vertebrais. Por outro lado, em $^1/_3$ dos adultos, pode observar-se uma fissura lombo-sagrada sem quaisquer conseqüências patológicas (4).

Considerando no seu conjunto a coluna crânio-vertebral—em apoio da teoria vertebral do crânio—poderíamos chamar *hiatus* às fontanelas bregmática e lambdática e supomos até que a sutura médio-frontal do feto pode tomar-se como *fissura* normal, equivalente às que vulgarmente podem encontrar-se na região sagrada. As extremidades cranial e caudal poderiam assim apresentar êste ponto de contacto.

Ora na *spina bifida* por deiscência posterior, a par da fenda vertebral há também fenda dural, pois a meninge dura, de origem mesodérmica, pára ao nível da extremidade posterior dos arcos deiscentes. Já Recklinghausen tinha ensinado que ela não se prolonga para lá dos limites da fenda (9); a aracnoide, de origem ectodérmica, não sofre interrupção, sendo em qualquer dos casos o invólucro sacular do tubo neural, o qual pode herniar através da raquisquise.

O saco desta hérnia é pois constituïdo pela aracnoide, distendida apenas pelo líquido céfalo-raquidiano, ou contendo também medula ou seus prolongamentos.

(*) Denucé apenas considera *raquisquise*, quando há solução de continuïdade dos tegumentos, através da qual se percebe a nu a pia-mater suportando os elementos medulares (5).

Assim teremos as duas variedades principais: *meningocelo* (a mais rara) e *mielo-meningocelo*, havendo quem admita ainda um *mielocistocelo*, posto em dúvida por Penfield, Cone (13) e outros autores.

Vemos como se justifica neste caso a citação da teoria vertebral do crânio, se considerarmos a semelhança que existe entre estes casos de *spina bifida* e aqueles que, ao nível do crânio, traduzem também, fundamentalmente, falta de ossificação ou deiscência das vértebras cranianas.

Os diversos géneros de exencefalia, representam localizações topográficas em relação com as vértebras em causa (frontal, parietal, occipital) e, a par de lesões atróficas, distróficas e ectópicas do encéfalo, encontramos também o simples *meningocelo* e o *encéfalo-meningocelo*.

Spina bifida e *Cranium bifidum* (13) serão pois dois parágrafos dum mesmo capítulo, onde haverá vários pontos de contacto.

II — ANOMALIAS POR DEISCÊNCIA DOS CORPOS VERTEBRAIS

Contra o princípio, admitido pela maior parte dos antropotomistas, de que tanto no homem como nos outros mamíferos cada vértebra se desenvolve à custa de 3 centros primitivos de ossificação, um mediano para o corpo e dois laterais (um para cada lâmina), levantam-se as opiniões de Schwegel, Rambaud & Renault, A. Bouchard e outros, que admitem como possível, em certos casos, o aparecimento de dois centros primitivos, para-medianos, em cada corpo vertebral. Serres, Saint-Hilaire, J. F. Meckel e Béclard, admitem mesmo como normal essa disposição, desacôrdo êste que favorece a admissão da teoria eclectica.

Serres, tendo feito estudos sôbre fetos humanos e de coelho, reconheceu que em certas épocas da vida embrionária havia dois núcleos distintos para o corpo de cada vértebra, cada um deles com a sua irrigação própria, levando-o a admitir como normal o desenvolvimento binário constante, consolidando assim desta maneira a sua lei de formação dualista dos ossos medianos: *Tout os situé sur la ligne mediane a été primitivement double; les deux parties séparées, en marchant à la rencontre l'une de l'autre, on fini par se souder.*

Béclard diz que, desde a época de condrificação da vértebra primitiva, podem ver-se aparecer dois centros de ossificação, bem distintos, para cada corpo.

Estes dois centros são normais para o atlas, visto o corpo ser representado pela apófise odontoide do axis (Testut).

Albrecht julga que a hipótese da ossificação dos corpos vertebrais se fazer inicialmente por dois centros distintos, encontra o seu apoio no aspecto bi-lobado inicial do ponto de ossificação único, bem como nos casos de ausência acidental duma hemi-vértebra.

Le Double, (7) a quem fomos colher grande parte dêstes pareceres especializados, é de opinião que a ossificação dos corpos vertebrais se faz normalmente por um centro único, que aparece por volta do 2.º ou 3.º mês de vida intra-uterina e que, só anormalmente, êste centro pode ser duplo.

Mauric localiza por volta da 10.ª semana o aparecimento dos centros de ossificação vertebrais. Para o corpo de cada vértebra haveria um ponto primitivo anterior, principal, *que seria duplo na sua origem,* e outro ponto posterior, acessório (10).

Legge também admite, embora excepcionalmente, a existência de dois centros de ossificação, facto que para êle justifica a bifidez anterior ou

ventral do ráquis, que algumas vezes observou em fetos humanos.

Rivolta viu uma galinha cujas vértebras cervicais eram divididas em duas metades. Le Double viu num cavalo a divisão do corpo da 7.ª dorsal e num bezerro a mesma anomalia localizada à 3.ª lombar.

Esta bifidez dos corpos vertebrais, que só começa a compreender-se depois de termos visto as opiniões acima transcritas, é conhecida há muito em teratologia humana como uma anomalia das mais raras, sendo designada pelo nome de *spina bifida anterior* (1-2-7).

Esta pode comprometer apenas um pequeno número de vértebras vizinhas, ou pelo contrário um sector importante da coluna, que pode mesmo encontrar-se bi-partida em tôda a altura.

Habitualmente, esta anomalia encontra-se associada a outras, como por exemplo, à *spina bifida posterior*. Se a abertura formada por bi-partição dos corpos vertebrais é de dimensões apreciáveis, pode formar-se através dela um meningocelo anterior, que vem fazer proeminência na cavidade torácica ou abdominal.

✧ Outras vezes são as vísceras tóraco-abdominais (estômago, esófago, intestino, pulmão), que se insinuam através desta abertura (2). O esófago comunicava com o 4.º ventrículo no caso de Muscatello.

Na tese de Guedes Caldeira (1) encontramos transcrito um interessante caso de Ramos de Magalhães (*) dizendo respeito a:

> Uma mulher de 28 anos com um meningocelo sacro-lombar congénito, que desde

(*) Ramos de Magalhães — Um caso de *spina bifida*, *in Gazeta Méd. dos Hosp. do Pôrto, 1897-98.*

os 14 anos apresentava o volume duma cabeça de adulto, com um pequeno cortejo de fenómenos nervosos, entretanto exacerbados pela pressão ao nível do tumor.

Esta mulher sentia correr-lhe pela vagina um líquido claro, periòdicamente, de semana a semana, e dum só jacto, acompanhando-se esta descarga de diminuïção de volume do tumor, fenómenos de hipotensão, perturbações da marcha etc.

A pressão, dolorosa ao nível das fossas ilíacas, provocava sintomas análogos aos da compressão tumoral, o mesmo acontecendo com a pressão exercida por toque vaginal ao nível do fundo de saco posterior, onde êste processo de palpação denotava a existência dum tumor elástico. Foi posta a hipótese plausível de *spina bifida anterior* e *posterior*, acompanhada qualquer delas de meningocelo.

A anterior, em comunicação com um fundo de saco vaginal, seria responsável pela hidrorreia periódica, o que ajudava a interpretar os sintomas neurológicos contemporâneos.

Esta doente estava grávida de 7 $^1/_2$ mêses quando foi observada no Hospital e pariu a têrmo no domicílio. Parto espontâneo de criança viva e normal.

III — ANOMALIAS POR DESLOCAÇÃO REGIONAL E REDUÇÃO NUMÉRICA DAS VÉRTEBRAS

São relativamente freqüentes as deslocações ou ectopias regionais duma vértebra que, devendo ocupar um dos extremos de determinada região, adquire as características das vértebras da região vizinha, à qual fica morfológica e fisiològicamente

ligada. Assim se criaram os têrmos: *sacralização*, *lombalização*, *dorsalização*, etc. (7-8).

A soldadura do atlas ao occipital tomou idènticamente o nome de *occipitalização* do atlas, anomalia que, ùltimamente, foi descrita entre os portugueses, pelos Profs. Hernâni Monteiro (6), Maximino Correia (3) e Barbosa Sueiro (*).

Menos vulgar é a redução numérica das vértebras, anomalia que, não obstante, vem sendo apontada desde longa data: — Morgagni, em 1746, descreveu um feto monstruoso que apenas tinha 4 vértebras cervicais. Willet e Walsham (1880) publicaram o caso duma mulher de 30 anos que tinha ao todo 12 vértebras, excluindo as sacro-coccígeas (16). Le Double, estudando 1420 colunas vertebrais de embriões humanos, recém-nascidos, crianças, adultos e velhos de ambos os sexos e diversas raças, concluiu que, de tôdas as regiões, a cervical é a que menos vezes apresenta redução numérica dos seus elementos (0,14 %). A-pesar, contudo, da sua raridade, Nel, Staderini, Bar e Nau (18), Haller, Béclard, Rabaud, etc. (12) encontraram e descreveram casos dêsses.

É um facto a reter que, entre os mamíferos, a região cervical é aquela em que o número de vértebras é mais constante, pois àparte algumas raras excepções entre os Desdentados e Sirénios, ela compreende sempre 7 vértebras, quer se trate da girafa ou do camêlo, de comprido pescoço, quer se trate da baleia, do porco ou do elefante, de pescoço tão curto (7).

(*) *Arquivo de Anatomia e Antropologia*, vol. x. Lisboa, 1926.

IV — SINDROMA DE KLIPPEL-FEIL

Em 1912, Klippel (*) e Feil descreveram um caso de ausência de vértebras cervicais num homem de 46 anos e, em 1919, passado o período da Grande Guerra, Feil junta novos casos desta anomalia e com êles compõe a sua tese (**).

O mérito de Klippel e Feil está em terem abordado o problema clínico, depois de terem mostrado pela primeira vez que esta anomalia, até à data conhecida apenas em raros exemplos de monstros, era afinal, em certos casos, compatível com a vida.

Ela caracteriza-se *clìnicamente* por:

redução ou *ausência de pescoço* — o que fêz com que Dubreuil-Chambardel chamasse a estes doentes «les hommes sans cou» — encontrando-se a cabeça encaixada entre os ombros;

limitação dos movimentos de flexão, extensão e lateralidade, por vezes limitação exagerada do abaixamento do maxilar inferior;

implantação baixa dos cabelos, que descem até ao nível da 1.ª dorsal.

Juntam-se a estes outros pequenos sinais acessórios, tais como: elevação duma omoplata, assimetria facial, dorso convexo (devido à falta de curvatura cervical) desproporção entre o comprimento dos membros e do tronco e abaixamento das aréolas mamilares.

(*) Un cas d'absence des vertèbres cervicales avec cage thoracique remontant jusqu'à la base du crâne. *Nouvelle Iconographie de la Salpétrière, 1912.*

(**) L'absence et la diminution des vertèbres cervicales (Syndrome de la réduction numérique). *Thèse de Paris, 1919.*

Sob o ponto de vista *anatómico* e *radiológico*, a anomalia caracteriza-se por:

redução numérica das vértebras cervicais, com esmagamento e soldadura de elementos;

deiscência dos arcos posteriores num maior ou menor número de vértebras;

cifose basilar (por vezes) traduzida pela queda da escama do ocipital e apófises mastoides. Por outro lado, a própria ausência ou redução do pescoço traz consigo a existência, pelo menos aparente, dum

torax cervical, com vértices pulmonares difícilmente ventiláveis.

Não nos alongamos com o estudo clínico, que não nos interessa por agora, nem está dentro do plano dêste artigo. Diremos apenas que Feil admite três tipos diferentes, representando aspectos ou graus diversos da malformação.

Tipo I—Representando o grau máximo da redução numérica e soldadura inter-vertebral, sendo porém só interessada a coluna cervical.

Tipo II—Constituïdo por exemplares que representam uma forma atenuada do sindroma, com todos os graus de transição entre o estado normal e o Tipo I.

Tipo III—O achatamento de vértebras, as reduções numéricas e as malformações diversas, estendem-se nestes casos a diferentes segmentos da coluna, podendo coexistir com outras malformações das partes moles. As lesões de esmagamento e achatamento dos corpos, estendidas a um sector maior ou menor do raquis, constitue a chamada *telescopagem de Bar*.

*
* *

Encontram-se hoje, descritos na literatura médica, cêrca de 100 casos de Sindroma de Klippel-Feil, que se recrutam sobretudo entre o sexo masculino, ao qual pertencem onze das 14 observações de M.me Petresco (15).

Documentando esta anomalia, só temos conhecimento de duas peças anatómicas: a de Feil e a de Cruzon & Liège (12). Isto justifica a publicação do caso que observámos e estudámos.

O NOSSO CASO

Registo Clínico n.º 5:390 da Maternidade Dr. Daniel de Matos (Serviço do Prof. Novais e Sousa). —G. A., 35 anos, casada, natural e residente em Castanheira de Pera, deu entrada no dia 13-VII-1933, em trabalho de parto desde há 5 dias, saco rôto há 24 horas, tendo saído líquido corado de mecónio. É mãi de 7 filhos, 5 dos quais vivos, um nado morto e outro falecido pouco depois do nascimento. Nunca teve abôrtos, nem partos distócicos.

E. A. — Retracção uterina, ventre em obus, dôr permanente no baixo ventre. Auscultação fetal negativa. Temperatura 37°,3, pulso 80. Urinas contendo 0,2 % de albumina; Wass. negativa no sangue (feita em 14-VII). Ao toque, colo completamente dilatado; cabeça em atitude indiferente, tendendo para a desflexão, fortemente adaptada ao E. S., com grande bossa.

Operação — Sob anestesia geral pelo Balsofórmio fazemos um toque profundo, pelo qual verificamos tratar-se duma monstruosidade. De facto, seguindo

a cabeça até ao occipital não conseguimos atingir o pescoço, mas sim uma massa que parece outra cabeça e que não podemos apreciar devidamente. Praticámos a craniotomia e ficámos surprêso com a quantidade de líquido céfalo-raquidiano derramado — que computamos em mais de 2 l. — não se tratando dum hidrocéfalo, como haviamos verificado pelo toque. Novo toque profundo, feito na ocasião em que vamos aplicar o cranioclasto de Brawn, mostra-nos reduzida a um saco vasio a massa que haviamos tocado. A extracção é fácil, funcionando o cranioclasto como simples pinça tractora.

DESCRIÇÃO DO FETO — Feto do sexo masculino, pesando 3.000 gr. Ausência de pescoço, encontrando-se a cabeça embutida entre os ombros, nos quais tocam as orelhas. Ombro direito mais baixo que o esquerdo; mamilo esquerdo cêrca de 2^{cm} abaixo da linha horizontal que passa pelo mamilo direito. Não há anomalias dos membros, aparentemente apreciáveis. Examinado pelas costas, nota-se que o crânio se continua na mesma linha do dôrso, não havendo qualquer curvatura de concavidade posterior que se assemelhe ao sulco do pescoço. Abaixo do occipital, implanta-se, por um largo pedículo de 10^{cm} de altura, uma formação sacular cujo polo inferior atinge a região sagrada, formação esta que corresponde a um meningocelo e que nos explica bem, pelas suas dimensões, o volume de líquido derramado quando da craniotomia.

Os cabelos descem muito abaixo, sôbre o dôrso, e revestem todo o polo superior do saco.

Aberto êste, verifica-se tratar-se, de facto, dum meningocelo, não havendo dentro do saco nem medula, nem prolongamentos nervosos.

Aquela nota-se com um aspecto em fita, para lá do orifício através do qual herniou a meninge.

A bôlsa do meningocelo, depois de cheia com algodão hidrófilo, foi suturada, bem como os tegumentos do epicrânio lezados durante a intervenção. Depois de radiografado, o feto permaneceu durante longo tempo em soluto de formol, donde saiu para ser fotografado (figs. 1 e 2) e completarmos o seu estudo.

Fig. 1 Fig. 2

A radiografia (fig. 3), tirada de perfil, mostra cifose basilar e ausência de coluna cervical, pelo menos radiològicamente diferenciável.

Tendo resolvido mandar preparar o esqueleto dêste feto, contentámo-nos com uma autópsia conservadora. Abrimos por isso a cavidade abdominal, onde não encontrámos quaisquer anomalias viscerais, e, depois de fazermos a ressecção do diafrágma, procedemos à evísceração do torax, o mais cuidada possível. Esta evísceração foi praticada depois de

termos seccionado ao nível do pescoço a faringe e a laringe, que libertámos, em tôda a volta, das suas relações de prisão.

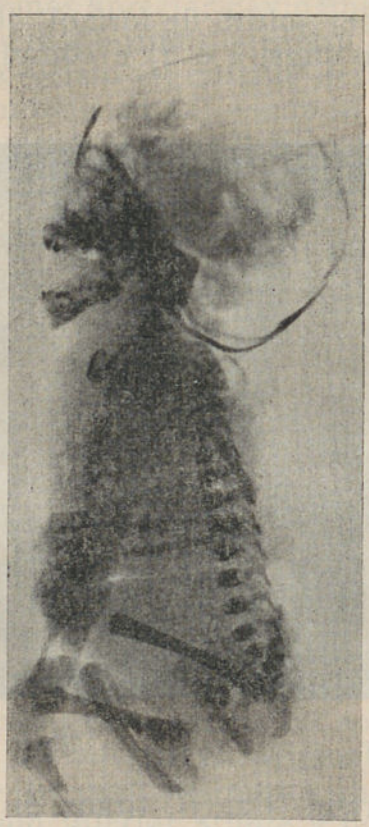

Fig. 3

Coração e pulmões não apresentando ao exame macroscópico quaisquer anomalias. Depois do torax vasio, examinando nós o seu aspecto interior, notámos na parte mais alta, sôbre o flanco direito da coluna dorsal, um órgão de configuração reniforme, bosselado, que representamos esquemáticamente na

fig. 4. Tinha 4^{cm} de diâmetro longitudinal e assentava sôbre o plano costal pela sua face posterior. O polo superior (A) adelgaçado, insinuava-se num orifício (C) aberto através dos corpos vertebrais, orifício êste comunicante com o canal vertebral, ao nível do meningocelo. Do «hilo» desprendia-se um pequeno pedículo (B), cujas relações de continuïdade não soubemos respeitar, nem pudemos depois presumir quais fôssem.

Fig. 4

Antes de extraírmos êste órgão, que não sabiamos identificar, injectámo-lo *in loco* com soluto de iodeto de sódio, e fizemos uma nova radiografia (fig. 5) que, auxiliada do *croquis*, documenta a sua forma e situação. O exame anátomo-patológico, gentilmente feito pelo Exmo Prof. Geraldino Brites, revelou o seguinte:

Análise n.º 851, requisitada em 7-v-936.

Saco de aspecto bosselado, com um conteúdo que pode ser fàcilmente dissociado; da dissociação resulta a separação dum grosso tubo enrolado sôbre si mesmo, sendo as ansas mantidas em posição por um invólucro comum. Nos cortes histológicos estas porções tendem a separar-se.

Na parede da parte média do tubo predomina o tecido muscular liso, que forma espêssas camadas muito regulares, revestida a mais interna por um córion não forrado de epitélio.

Junto do pedículo o córion forma pregas, é muito vascularizado e é separado dum tecido conjuntivo mais laxo e com vasos mais volumosos, por fitas de fibras lisas; a túnica musculosa é aqui menos

espêssa, mas sistematizada de maneira mais perfeita; vêem-se retalhos de epitélio de revestimento destacados no lumen.

Êste epitélio é estratificado, sendo a assentada

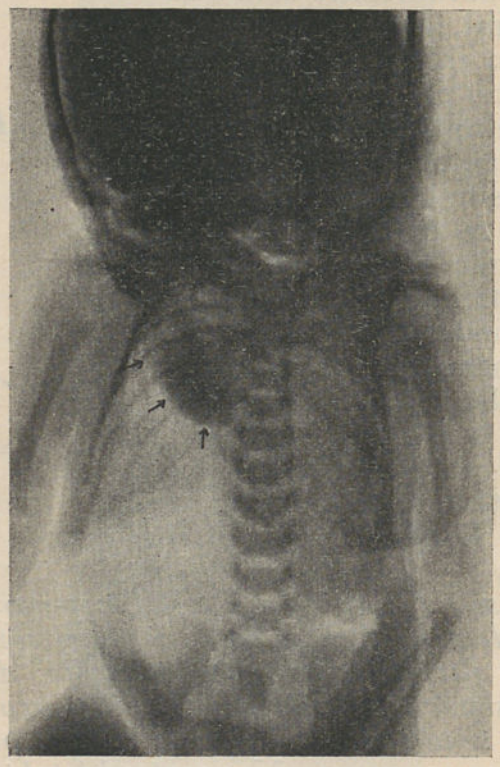

Fig. 5

superficial umas vezes cúbica, outras prismática alta, com prato, onde em alguns pontos são apreciáveis restos de cílios.

Nesta parede encontra-se, portanto, a estrutura do esófago embrionário, durante o período em que o epitélio da mucosa é prismático e ciliado.

Coimbra, 12 de Julho de 1936.

a) GERALDINO BRITES.

ESTUDO DO ESQUELETO.—A—Crânio —Apresenta, como vestígios da cranioclásia, fractura do frontal esquerdo.

Os diâmetros cranianos dão valores normais, representados em centímetros pelos seguintes números:

O.F. = 10; S.O.F. = 10; S.O.B. = 9,5; Sinc.M. = 12; S.M.B. = 9,5; Bi T. = 8; Bi P. = 9,5.

Examinando o crânio do lado da base (fig. 6) vê-se que existe atrás do buraco occipital (A) um

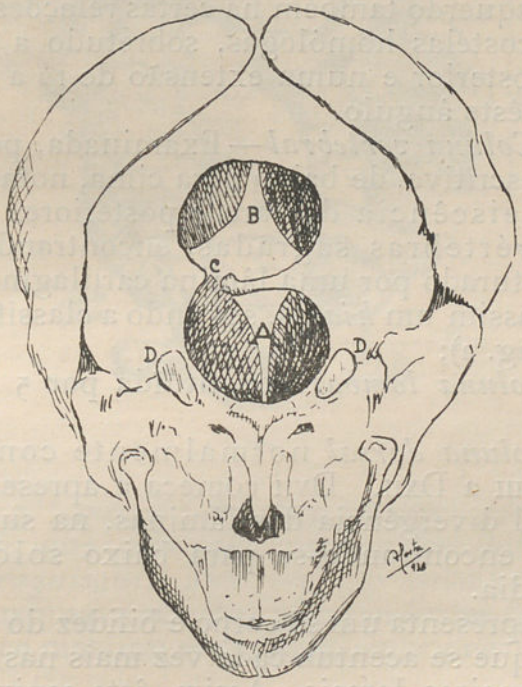

Fig 6

outro orifício (B) com as mesmas dimensões (2,5 cm de diâmetro), separado dêle incompletamente por uma lâmina ósteo-cartilagínea, que deixa do lado esquerdo um espaço de 2 mm, através do qual os

dois buracos comunicam (C), formando no todo um 8 de conta. Dum e doutro lado do buraco occipital vêem-se os côndilos com a sua forma característica (D). É notável o abaixamento das fossas cerebelosas (cifose basilar), bem visível na radiografia da fig. 3.

B — Tórax — (àparte a coluna vertebral) — Assimetria torácica com retracção à direita, havendo dêste lado abaixamento da omoplata e atrofia da 1.ª costela. Há 12 pares de costelas, encontrando-se, à direita, a 6.ª e 7.ª fundidas em tôda a sua extensão; do lado esquerdo também há certas relações de fusão entre as costelas homólogas, sobretudo a partir do ângulo posterior e numa extensão de 12 a 15^{mm} para a frente dêste ângulo.

C — Coluna vertebral — Examinada, por comodidade descritiva, de baixo para cima, nota-se:

a) deiscência dos arcos posteriores das duas últimas vértebras sagradas, encontrando-se êste espaço obturado por uma lâmina cartilagínea, constituïndo assim um *hiatus*, segundo a classificação de Mutel (pág. 2);

b) *coluna lombar* constituïda por 5 vértebras normais;

c) *coluna dorsal* normalmente constituïda desde Dviii a Dxii. Dvii começa a apresentar uma apreciável divergência das lâminas, na sua metade superior, encontrando-se para baixo soldadas na linha média.

Dvi apresenta um só corpo e bifidez do arco posterior, o que se acentua cada vez mais nas restantes cinco primeiras dorsais. Assim, êste conjunto deiscente, olhado por detrás, (fig. 7) afigura-se a uma concha, com o contôrno limitante em coração de carta de jogar, cuja dimensão vertical é de 3^{cm} e o maior diâmetro transversal de 27^{mm}. As massas laterais destas cinco primeiras dorsais encontram-se em

grande parte fundidas, fugindo a tôda a descrição pormenorizada.

Há também, desde Dv a D1, bifidez dos corpos vertebrais que, desta forma, circunscrevem um orifício ovalar de grande eixo obliquamente dirigido de cima para baixo e da esquerda para a direita,

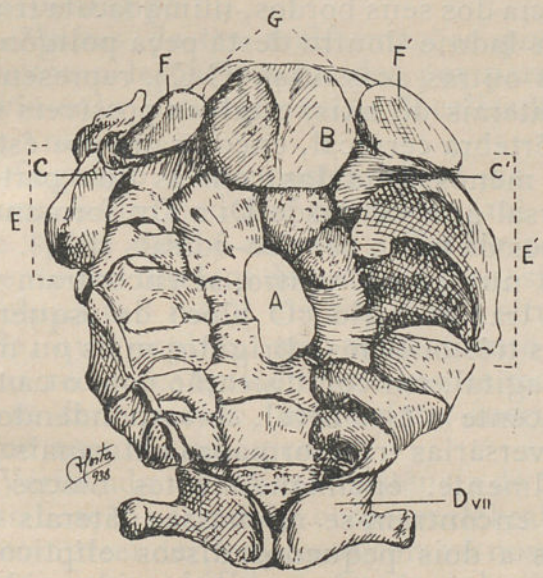

Fig. 7

medindo 7^{mm} por 4^{mm} de eixo menor. Êste orifício (fig. 7-A), que constitue uma *spina bifida anterior* ou *raquisquise anterior*, é o mesmo através do qual se insinuava aquêle órgão reniforme cujo exame histológico mostrou ser esófago embrionário (pág. 15 e fig. 4-C) (*);

d) êle é fechado em cima por uma espécie de

(*) V. pág. 6.

archete, sôbre o qual se eleva uma peça óssea achatada, de configuração muito regularmente hexagonal (B), e que deve representar o corpo do axis, não havendo indícios de apófise odontoide; mede 7^{mm} de altura por 7^{mm} de largura e na sua face posterior apresenta, em ligeiro relêvo, uma crista longitudinal e mediana, que termina superiormente, por divergência dos seus bordos, numa faceta triangular.

Dum lado e doutro desta peça poligonal, existem duas outras acessórias (C-C'), representando as massas laterais do axis, e talvez possíveis vestígios doutra vértebra cervical, encontrando-se estas peças mais ou menos fundidas com as que pertencem à pilha dorsal que vai desde D_1 a D_V, formando assim dois blocos de fusão cérvico-dorsais (E-E').

Nem num, nem noutro, se encontram vestígios de canal transversário. O bloco da esquerda apresenta uns três orifícios, dirigidos mais ou menos no sentido sagital, em comunicação com o canal vertebral deiscente a êsse nível, correspondendo a goteiras transversárias transformadas em canais.

Finalmente, encimando estes blocos cérvico-dorsais, encontram-se as massas laterais do atlas, reduzidas a dois pequenos discos elípticos (F-F'), cujas faces superiores constituem as cavidades glenoides, perfeitamente ajustáveis aos côndilos occipitais. O arco anterior do atlas é representado por um frágil prolongamento filiforme, cartilagíneo (G), que abraça por diante o ponto mais alto da peça hexagonal acima descrita, como representante do corpo do axis.

EM RESUMO:

I — O caso que nos ocupa diz respeito a um monstro cujo óbito se deve ter dado cêrca de 24 horas antes da sua extracção.

II — Êste feto apresentava várias malformações associadas, tais como: coluna cervical reduzida a vestígios das duas primeiras vértebras, *cranium bifidum, spina bifida* cérvico-dorsal com volumoso meningocelo occípito-vertebral, deiscência dos corpos vertebrais das cinco primeiras dorsais *(spina-bifida anterior)* etc., constituïndo um caso de sindroma de Klippel-Feil (tipo III).

III — Muitas destas malformações podem ser encaradas como lesões produzidas por paragem no desenvolvimento embrionário, localizadas entre o 3.º e o 5.º mês.

IV — Segundo Feil, nestes casos há também sempre uma lesão medular congénita (12) acompanhada de spina bifida cervical. Tardio como é o aparecimento dos núcleos de ossificação nesta região alta da coluna (4.º mês), ela fica numa situação de fragilidade, que explica, por achatamento e compressão, as reduções numéricas e fusões recíprocas.

Não se tem podido, até à data, incriminar a sífilis como agente etiológico.

V — Verificada a possível existência de dois centros de ossificação para cada corpo vertebral, parece poder-se compreender, em casos como o nosso, a formação duma *spina bifida anterior,* talvez relacionada com um excesso de pressão céfalo-raquidiana, aqui atestada, além de tudo, pelo meningocelo.

VI—O facto de se encontrar intrometido na deiscência dos corpos das cinco primeiras dorsais um segmento de esófago embrionário, com epitélio ciliado, conjugado isto com a data do aparecimento dos núcleos de ossificação dêsses corpos, permite-nos a localização do processo teratológico a uma data vizinha do 4.º mês de vida intra-uterina.

RÉSUMÉ

I — Le cas, qui nous occupe, a rapport à un monstre dont la mort a dû avoir lieu environ 24 heures avant l'accouchement.

II — Ce fœtus, qui avait atteint le terme de la gestation, présentait quelques malformations réunies, comme: colonne cervicale réduite aux vestiges des deux premières vertèbres, *cranium bifidum*, *spina bifida* cervico-dorsal à volumineux méningocèle occipito-vertébral, déhiscence des corps vertébraux des cinq premières dorsales (*«spina bifida»* antérieur) etc., le tout constituant un cas de syndrome de Klippel-Feil (type III).

III — Beaucoup de ces formations peuvent être envisagées comme des lésions produites par des arrêts dans le développement embryonnaire, localisés entre le 3.e et le 5.e mois.

IV — Selon Feil, dans ces cas, il y a aussi toujours une lésion médulaire congénitale (12), accompagnée de spina bifida cervical. L'apparition des noyaux d'ossification étant tardive dans cette partie haute de la colonne vertébrale (4.e mois) celle-ci reste dans un état de fragilité tel qu'il explique, par écrasement et compression, la réduction numérique et les fusions réciproques.

Jusqu'à présent on ne peut pas incriminer la syphilis comme agent étiologique.

V — Après la vérification de l'existence possible de deux centres d'ossification pour chaque corps vertébral, on peut comprendre dans des cas comme le nôtre, la formation d'un *«spina bifida»* antérieur peut être en rapport avec un excès de tension céphalo-rachidienne, prouvé ici, encore, par le méningocèle.

VI — Du fait de se trouver pris dans la déhiscence des corps vertébraux des cinq premières dorsales, un segment de l'œsophage embryonnaire, avec épithélium cilié et, en rapprochant ce fait des données chronologiques se rapportant à l'apparition des noyaux d'ossification de ces corps vertébraux, nous pouvons conclure que le processus tératologique est survenu au 4.e mois de la vie intra-utérine à peu près.

BIBLIOGRAFIA

1) **Caldeira (J. Guedes)**: *Sôbre «spina bifida»*. Tese do Pôrto, 1921.
2) **Chauvin**: *Précis de Tératologie*. Masson, 1920.
3) **Correia (Maximino)**: *Sur la fréquence de l'occipitalisation de l'atlas*. Comptes-rendus des séances de la Soc. de Biologie, 15 Mars 1927. Tome XCVII, p. 893.
4) **Eksztajn (G)**: *Contribution à l'étude des principales malformations congénitales et de leurs causes*. Thèse de Paris, 1933.
5) **Fischer (H.)**: *Les dysmorphies congénitales du rachis et leurs syndromes cliniques*. Paris, 1928.
6) **Hernâni Monteiro & Amândio Tavares**: *Sur l'occipitalisation de l'atlas chez les portugais*. Ann. d'Anat. pathol. et d'Anat. normale médico-chir. 5.e année n.º 6 — Juin 1928.
7) **Le Double**: *Traité des variations de la colonne vertébrale de l'homme*, etc. Paris, 1912.
8) **Léri (A)**: *Les affections de la colonne vertébrale*. Masson, 1926.
9) **Leveuf**: *Classification des* spina bifida. Paris Médical. Nov. 1934, p. 345.
10) **Mauric**: *Le disque intervertébral ...* Masson, Paris. 1933.
11) **Monestier**: *Des signes radiologiques du Syndrome de Klippel et Feil*. Thèse de Paris, 1935.
12) **Mougin**: *Les complications neurologiques du Syndrome de Klippel-Feil*. Thèse de Paris, 1932.
13) **Penfield (W.) & Cone**: *Spina bifida and Cranium bifidum*, etc. The Journ. of the Amer. Med. Ass. n.º 6 — Feb., 1932, p. 454.
14) **Perrot & Babaiantz**: *Quelques considérations sur le Syndrome de Klippel-Feil*. Journ. de Radiologie et Electrologie. Tome XVII-n.º 12, 1933.
15) **M.me Petresco-Poissonnier**: *Contribution à l'étude du Syndrome de Klippel-Feil*. Thèse de Paris, 1922.
16) **Rhenter**: *Le nouveau-né normal et pathologique* in La Pratique de l'art des accouchements (A. Brindeau). Tome V-1928, p. 202.
17) **Testut**: *Traité de Anatomie Humaine*. 8.e édition, vols. I et IV.
18) **Vallet (P. F.)**: *Contribution à l'étude du Syndrome de Klippel et Feil*. Thèse de Lille, 1929.
19) **Wolgensinger (L.)**: *Des phénomènes nerveux dans le Syndrome de Klippel-Feil*. Thèse de Nancy, 1928.

(Trabalho da Clínica Obstétrica da Faculdade de Medicina de Coimbra.
Director — Prof. Novais e Sousa).